Lane Medical Library

Aus dem „Augusta-Hospital“ Berlin.

Über die gastrocolische Fistel und ihren Nachweis.

Inaugural-Dissertation

zur Erlangung der

Akademischen Doctorwürde

einer hohen medizinischen Fakultät

vorgelegt von

Herbert v. Arnauld
de la Perrière

Berlin.

Tag der Promotion: 30. September 1931.

Druck: B. Franke, Berlin N 65, Chausseestr. 88.

460

Aus dem „Augusta-Hospital“ Berlin.

Über die gastrocolische Fistel und ihren Nachweis.

Inaugural-Dissertation

zur Erlangung der

Akademischen Doctorwürde

einer hohen medizinischen Fakultät

vorgelegt von

Herbert v. Arnauld
de la Perrière

Berlin.

Tag der Promotion: 30. September 1931.

Druck: B. Franke, Berlin N 65, Chausseestr. 88.

Gedruckt mit Genehmigung

der

Medizinischen Fakultät der Universität Berlin.

Dekan: Geh. Med.-Rat Prof. Dr. med. Stöckel

Referent: Prof. Dr. med. Schlayer

Korreferent: Prof. Dr. med. Goldscheider

Über die gastrocolische Fistel und ihren Nachweis.

Um das Bild einer gastrocolischen Fistel besser erklären zu können, möchte ich zunächst versuchen, eine Definition des Begriffes Fistel selbst zu geben. Der Ausdruck stammt aus dem Lateinischen und bedeutet in seiner Ursprungssprache Röhre, in übertragenem Sinne Hirtenpfeife, Wasserleitungsrohr und als Krankheitsbezeichnung Eitergang.

Später als terminus technicus in der Medizin verwandt, stellte man sich darunter noch allgemein ein röhren- oder kanalförmiges Gebilde, sei es ein rohrähnliches Instrument, ein röhrenförmiges Organ des menschlichen Körpers, oder einen pathologisch-anatomischen Zustand vor, bei dem sich ein normalerweise nicht bestehender Kanal findet.

In der neueren Zeit ist der Begriff immer enger begrenzt worden, sodaß man heute darunter nur noch einen angeborenen, spontan entstandenen oder künstlich angelegten, in der Norm nicht existierenden Gang versteht, der von irgend einer beliebigen, eine Absonderung erzeugenden Stelle des Körpers in die Außenwelt oder in ein Hohlorgan einmündet; er dient großenteils als Transportweg für irgendwelches Secret oder andere Stoffe (z. B. Ingesta) und zeigt geringe Tendenz, sich für die Dauer zu schließen. Die Auskleidung der Fisteln, also, wenn man so sagen darf, ihre Tapete, besteht im allgemeinen aus Granulationsgewebe oder aus Epithelüberzug. Dieser stammt bei angeborenen Fisteln (wie z. B. Kiemengangsfisteln) oft aus versprengten Epithelkeimen, bei den im späteren Leben entstandenen aus den Ursprungs- bzw. Einmündungsorganen.

Selbstverständlich ist prognostisch die mit Granulationen ausgekleidete Art günstiger zu bewerten, weil sie erstens, ihrer geringeren Neigung zu Recidiven und der leichteren Möglichkeit vollkommen auszugranulieren wegen, einer Therapie nicht so trotzt und zweitens nicht zur Besorgnis Anlaß gibt, daß eventuell retinierte Epithelcomplexe degenerativ entarten könnten.

Wie schon erwähnt, kann man zwischen angeborenen und erworbenen Fisteln unterscheiden. Die letzte Gruppe wieder zer-

fällt in künstlich angelegte, traumatisch entstandene und durch geschwürigen Zerfall bzw. eitrige Einschmelzung hervorgerufene.

Einen weiteren Unterschied könnte man noch in indirekte und direkte Fisteln machen, je nachdem der Fistelgang vor seiner Mündung durch eine schon von Natur aus vorhandene oder erst später etwa durch einen Absceß gebildete Höhle seinen Weg nimmt oder nicht. Hieraus erhellt, daß zumeist die indirekten Fisteln einen längeren Gang besitzen werden als die direkten, die, wenn es sich hier um zwei Hohlorgane handelt, oft schon mehr als gewöhnliche Communicationen denn als Fisteln in ihrem eigentlichen Sinne anzusprechen sind. Das gilt großenteils auch von den in dieser Arbeit besonders zu besprechenden gastrocolischen Fisteln; doch werde ich darauf noch bei der Behandlung des speziellen Teiles zurückkommen.

Was nun die Nomenclatur anbetrifft, so bestimmt man eine Fistel näher durch Zusatz ihres Ursprungs- und Mündungsorganes, z. B. Blasen-Scheidenfistel. Für die Reihenfolge der beiden Bestimmungsworte besteht keine Norm. In einzelnen Fällen setzt man den Entstehungs- vor den Mündungsort, so meist bei äußeren Fisteln. In anderen läßt man sich bei der Bezeichnung von der Wegrichtung des die Fistel passierenden Secretes leiten, zumal sich oft nicht feststellen läßt, wo die Erkrankung ihren Anfang genommen hat. Auch die Häufigkeit, mit der ein Organ im Verhältnis zu anderen betroffen wird, und die Zahl der von ihm ausgehenden Varianten spielt bei der Benennung eine Rolle. So kann der Magen mit sehr vielen Organen communicieren. Man stellt dann das Wort Magen, wenn ich so sagen darf, als Gattungsnamen vor den die Art der Fistel bezeichnenden, beispielsweise Magen-Bauchwand-, Magen-Speiseröhren-, Magen-Dickdarm-, Magen-Gallenfistel. Vielfach werden die Fisteln auch nach Art ihrer Absonderung benannt, man spricht dann von Speichel-, Urin-, Kotfisteln usw.

Die Therapie der Fisteln fällt wohl hauptsächlich in das chirurgische Gebiet, es sei denn, daß der Zustand des Patienten, bzw. die Grundkrankheit wegen ihres Sitzes oder ihrer Art — etwa ein zu weit vorgeschrittenes Carcinom — eine Operation nicht zuließe. Es kommt therapeutisch die Beseitigung der primären Erkrankung, die allein oft schon zum gehofften Erfolge führt, die Extirpation oder Cauterisation des ganzen Fistelganges mit Ausräumung sämtlicher eventuell vorhandenen Epithelmassen und der Verschluß der Einmündungen in Hohlorgane oder in die äußere Haut in Frage.

Prognostisch läßt sich in so allgemeiner Besprechung wenig sagen. Die Prognose hängt natürlich in erster Linie von dem Grundleiden, dann auch von der Zugänglichkeit und der Lebenswichtigkeit der betroffenen Organe ab. Eine bei nicht ganz exakt ausgeführter Operation relativ große Neigung zu Recidiven ist nicht abzustreiten.

Um jetzt dem eigentlichen Zwecke meiner Abhandlung, nämlich der Besprechung der Magen-Dickdarmfisteln, näher zu kommen, möchte ich noch eine kurze Zusammenfassung der einzelnen Fistelvarianten des Magens und Darmes überhaupt voranschicken.

Man unterscheidet sowohl bei den Magen- als auch bei den Darmfisteln äußere und innere. Auf die äußeren gehe ich nicht näher ein, da sie in diesem Zusammenhang an Interesse verlieren. Die verschiedenen Arten der inneren Fisteln habe ich hier zum Zwecke der leichteren Übersicht dispositionsartig geordnet.

A. Innere Magenfisteln.

1. Zwischen Magen und Digestionstractus.
   a) Magen-Speiseröhren-,
   b) Magen-Magen-,
   c) Magen-Zwölffingerdarm-,
   d) Magen-Dünndarm-,
   e) Magen-Dickdarmfisteln.
2. Zwischen Magen und Körperhöhlen.
   a) Magen-Brusthöhlen-,
   b) Magen-Bauchhöhlenfisteln.
3. Zwischen Magen und Brustorganen.
   a) Magen-Lungen-,
   b) Magen-Herzbeutel-,
   c) Magen-Herzfisteln.
4. Zwischen Magen und Bauchdrüsen.
   a) Magen-Gallen-,
   b) Magen-Bauchspeicheldrüsenfisteln.
5. Zwischen Magen und Urogenitalsystem.
   a) Magen-Nierenbecken-,
   b) Magen-Harnleiter-,
   c) Magen-Harnblasen-,
   d) Magen-Uterusfisteln.

B. Innere Darmfisteln.

1. Zwischen Darm und Digestionstractus.
   a) Darm-Magen-, (wie A. 1. c—e.)
   b) Darm-Darmfisteln.
2. Zwischen Darm und Körperhöhlen.
   a) Darm-Brusthöhlen-,
   b) Darm-Bauchhöhlenfisteln.
3. Zwischen Darm und Brustorganen.
   a) Darm-Lungen-,
   b) Darm-Herzbeutelfisteln.
4. Zwischen Darm und Bauchdrüsen.
   a) Darm-Gallen-,
   b) Darm-Bauchspeicheldrüsenfisteln.

5. Zwischen Darm und Urogenitalsystem.
   a) Darm-Nierenbecken-,
   b) Darm-Harnleiter-,
   c) Darm-Harnblasen-,
   d) Darm-Harnröhren-,
   e) Darm-Genitalfisteln.

Diese Einteilung entspricht etwa der Aufstellung in Hilgenreiners „Deutsche Chirurgie". Ich habe der Vollständigkeit halber dort auch einige Arten entlehnt, über deren Zugehörigkeit zu den Fisteln man arg im Zweifel sein könnte. Ich meine hier z. B. die Verbindungen von Magen oder Darm einerseits mit den großen Körperhöhlen oder etwa dem Herzen andererseits. Denn bei Communicationen von Magen oder Darm mit der Bauchhöhle wird man besser von Perforationen oder in den anderen Fällen eben einfach von Communicationen sprechen können, weil, wenigstens nach meinem Sprachgefühl, bei Fisteln eine gewisse Chronicität oder doch zumindest die Möglichkeit eines längeren (etwa wochenlangen) Bestehens gegeben sein muß.

Da wir nun einmal bei der kritischen Beleuchtung sprachlicher Begriffe sind, so möchte ich, wie schon angedeutet, an dieser Stelle gleich auf die Bezeichnung der dieser Arbeit zu Grunde liegenden Krankheit zurückkommen. Wie aus dem Titel zu ersehen ist, nenne ich die direkte Verbindung zwischen Magen und Grimmdarm „gastrocolische Fistel". Wir haben es auch hier meist mit allen Charakteristika einer Fistel zu tun: wir finden eine normalerweise nicht bestehende Verbindung zwischen den genannten Organen, die eben erwähnte Möglichkeit einer längeren Existenz und großenteils einen, wenn auch oft sehr kurzen, Verbindungsgang. Weil es nun des öfteren vorkommt, daß bei direkter Verlötung und Einschmelzung der dann gemeinsamen Wand von einem communicierenden Kanal überhaupt nicht gesprochen werden kann, schlug Unruh den Namen Anastomosis gastrocolica vor. Obwohl ich mich zu diesem Vorschlag in keinen prinzipiellen Gegensatz stellen kann, sondern sogar seine Berechtigung bis zu gewissem Grade anerkennen muß, konnte ich mich doch nicht zu dieser Benennung entschließen. Handelt es sich doch erstens in vielen Fällen um echte (also gangförmige) Fisteln, und zweitens ist der Ausdruck gastrocolische Fistel, wie man in der Literatur sehen kann, derart eingebürgert, daß er mir schon zu einem feststehenden Begriff geworden zu sein scheint. Da ich die Einführung zweier verschiedener Namen für dasselbe Krankheitsbild in die medizinische Nomenclatur nur für verwirrend halte, bin ich bei der alten Bezeichnung geblieben.

Unter einer gastrocolischen Fistel hat man eine unmittelbare Verbindung des Magens mit dem Dickdarm — wegen der Lageverhältnisse wird es sich fast nur um das Colon transversum handeln — unter Ausschluß der Darmabschnitte zu verstehen, die

zwischen den die Perforation bildenden Defekten der beiden beteiligten Organe liegen. Auch hier kommen indirekte und direkte Fisteln zur Beobachtung, je nachdem eine Absceßhöhle zwischengeschaltet ist oder nicht. Die Größe der Durchbruchsöffnung ist sehr verschieden, es sind Fälle bekannt, bei denen von einer Perforation noch kaum die Rede war, und andererseits beschreibt May[1]) in einem Falle, daß durch die Öffnung bequem eine große geballte Mannsfaust gesteckt werden konnte. Über die Lage der communicierenden Öffnungen im Magen werde ich noch weiter unten berichten. In pathologischer Beziehung ist noch eine Eigentümlichkeit, auf die Leube zuerst aufmerksam machte, erwähnenswert. Die faltige Schleimhaut legt sich nämlich bei nicht zu großen Durchbrüchen bisweilen derartig auf die Perforationsöffnung, daß sie ähnlich wie ein Ventil wirkt und somit die Fistel in nur einer Richtung durchlässig ist. Das ist für die Symptomatik natürlich von großer Bedeutung und auch bei der Diagnose besonders zu beachten. Aber es kann nach Voorhoeve die nur einseitige Durchgängigkeit der Fistel auch in der wechselseitigen Beziehung und Lage der Fistelöffnung im Magen zu einer eventuell vorhandenen Gastroenterostomie begründet sein. Denn wenn die Fistel höher liegt, dann wird der Coloninhalt wohl leicht in den Magen steigen können, die Ingesta aber werden kaum direkt in den Grimmdarm gelangen, sondern der Schwerkraft folgend ihren Weg durch die Gastroenterostomie nehmen.

Entstehen kann eine Magen-Dickdarmfistel durch Trauma (von außen durch Pfählung oder innen durch Fremdkörper) und nach vorangegangenen entzündlichen Prozessen am Magen, Darm oder in deren Umgebung; auch eine angeblich angeborene Gastro-Colonfistel ist von Tosi beschrieben worden. Aber ich möchte die Behauptung, daß es sich bei letzterer um eine congenitale Magen-Dickdarmfistel handelt, nicht oder höchstens nur als Vermutung gelten lassen, da Tosis Argumente meiner Überzeugung nach denn doch nicht unbedingt stichhaltig sind. Es handelt sich in dem Falle nämlich um einen jungen Mann von 22 Jahren, der seit dem 15. Lebensjahr über Diarrhoeen, Abmagerung und Erbrechen klagte. Bei der Section fand sich ein ca. 25 mm langer, innen teils mit Magen- teils mit Dickdarmschleimhaut ausgekleideter Hohlstrang zwischen Magenhinterwand und Querdarm, dessen Lumen zwischen $1^1/_2$ und 6 mm Durchmesser schwankte. Tosi hielt sich nun für berechtigt, ein angeborenes Leiden anzunehmen, weil der verbindende Kanal vollständig epithelisiert war. Das allein als Grund gelten zu lassen, halte ich aber für zu weitgehend, denn bei der Kürze der Verbindung ist es doch wohl sehr gut möglich, daß das Epithel während der siebenjährigen Krankheitsdauer erst nachträglich eingewachsen ist, zumal der Fistelgang ursprünglich nicht

[1]) Sh. Fall 4 auf S. 30.

seine jetzige Länge gehabt haben muß, sondern durch dauernden Zug im Laufe der Jahre erst länger geworden sein kann. Dann könnte man noch eine zweite Einwendung machen, an die Tosi in seiner Arbeit auch bereits gedacht hat. Warum hatte der Patient, wenn er von Geburt an mit einer Magen-Dickdarmfistel behaftet war, dann nicht schon viel früher Beschwerden? Da meint nun Tosi, daß die Fistel mit ihren Symptomen erst nach Auslösung durch einen accidentellen Darmkatarrh in Erscheinung getreten sei. Bedenkt man jedoch bei der Gewöhnlichkeit eines Darmkatarrhes, daß dieser die Menschen doch öfter einmal zu befallen pflegt, so wäre es verwunderlich, wenn der Patient in seinem 15. Lebensjahre zum ersten Male darunter zu leiden gehabt hätte, und anderenfalls, warum sich dann die gastrocolische Fistel nicht schon früher bemerkbar gemacht haben sollte.

Ein Fall von direkt durch traumatische Beeinflussung entstandener Gastro-Colonfistel ist mir nicht bekannt.

In den weitaus meisten Fällen haben wir es mit der zweiten Gruppe, den nach entzündlichen Erscheinungen zustande gekommenen Perforationen zu tun. Hier können wir mehrere Grundleiden feststellen, nämlich den Krebs, das nach einer Gastroenterostomie auftretende Ulcus pepticum jejuni, das Magengeschwür und andersartige Entzündungen, z. B. tuberculöser Natur, die auch oft von der Nachbarschaft aus auf Magen und Darm übergreifen und nach Höhlenbildung auf Grund peritonealer Verklebungen durch Einschmelzung zu gastrocolischen Fisteln führen.

Was die Häufigkeit der einzelnen Entstehungsarten anbetrifft, so wird von den meisten älteren Autoren das Carcinom als an erster Stelle stehend angenommen, was mir nach Sammlung der mir in der Literatur zur Verfügung stehenden Fälle auch gestimmt zu haben scheint. Ebenso erwähnt Riegel in seiner Arbeit über das Magencarcinom in dem Nothnagelschen Handbuch den Durchbruch zwischen Magen und Dickdarm als Complication von durchaus nicht allzugroßer Seltenheit. Aber nicht nur das Magen- sondern auch das Dickdarmcarcinom bildet zu unserem Leiden die Grundlage, wenn auch in weit geringerer Anzahl, nur läßt es sich von jenem in vorgeschritteneren Fällen schwer differenzieren.

Aber in den letzten Jahren, wo z. B. wegen Ulcus ventriculi oder Pylorusstenose häufiger denn früher Gastroenterostomieen angelegt werden, tritt als deren Folgeerscheinung das Ulcus pepticum in den Vordergrund, sodaß Firth die Magen-Dickdarmfisteln schon in spontan entstandene und nach Gastroenterostomie aufgetretene einteilt; letztere hätten, wie er zurecht behauptet, mehr einen jejunocolischen Charakter. Kohlmann hat nun beobachtet, daß die gastrocolische Fistel besonders nach der Gastroenterostomia retrocolica posterior auftritt. Hierbei könnte aber ein Trugschluß vorliegen, da die retrocolische Vereinigung auch viel öfter als die antecolische ausgeführt wird und insofern natürlich

in ebenso größerer Anzahl als diese zu Complicationen Anlaß geben muß. Die Idealoperation bei einem Ulcus ventriculi wäre selbstverständlich, wie auch Kohlmann sagt, die Magenresection.

Den nächsten Platz in der Ätiologie der Magen-Dickdarmfistel nimmt unstreitig das Magenulcus ein. Da nun aber statistisch erwiesen ist, daß das Magengeschwür etwa dreimal so häufig als der Magenkrebs die Magenwandung durchbricht, erscheint es im ersten Augenblick paradox, wenn das Ulcus weitaus seltener als das Carcinom als ursächliches Leiden erkannt wird. Das ist jedoch in dem Lieblingssitz der beiden Krankheiten begründet; denn die Praedilictionsstelle des Ulcus ist die kleine Curvatur und die Magenhinterwand, während der Krebs größtenteils im pylorischen Teil und an der großen Curvatur gefunden wird, sodaß im Falle einer Perforation das Geschwür im allgemeinen in die Bauchhöhle und das Carcinom auf Grund seiner Lage in den Grimmdarm perforiert. Aus Vorstehendem erklärt sich auch der Sitz der Fistelöffnungen im Magen.

Dann sind noch einige Fälle in der Literatur beschrieben, bei denen subphrenische, tuberculöse und ähnliche Abscesse die Fistelbildung verursachten, doch treten diese procentual weit in den Hintergrund.

Die allmähliche Entstehung der Communication hat man sich etwa folgendermaßen vorzustellen:

Ganz gleich, ob man als ursächliches Moment ein Carcinom, ein Ulcus oder eine auf anderer Basis beruhende Abscedierung annimmt, immer haben wir in dem Entstehungsorgane entzündliche Erscheinungen, die bei weiterem Umsichgreifen des Prozesses auch die Serosa des betreffenden Organes in Mitleidenschaft ziehen werden und einen chronischen Charakter annehmen können. Der normalerweise klare, spiegelnde Bauchfellüberzug wird trübe, es bilden sich durch ausgeschwitztes Exsudat Fibrinauflagerungen, durch die es bei dem Bestreben des Körpers, die Entzündung zu localisieren und eine allgemeine Peritonitis zu verhüten, zu peritonealen Verwachsungen und seroserösen Verklebungen der einzelnen Organe kommt: der Krankheitsherd wird abgekapselt.

So kann der Magen mit dem Dickdarm — aus topographischen Gründen handelt es sich größtenteils um das Colon transversum und nur bisweilen um die Flexura lienalis — direkt verwachsen, oder es kann sich durch die Adhaesionen der umliegenden Organe und der Bauchwand eine Höhle zwischen Magen und Colon schalten. Es würde sich also als Folgezustand einer Perigastritis, wie Bouveret es bezeichnet, eine Symphysis gastrocolica entwickeln, die ihrerseits meist mit Schrumpfung des Ligamentum gastrocolicum verbunden ist.

Schreitet der Prozeß, bei Unterstellung eines Magencarcinoms also der Krebs, nun weiter fort, so wird durch seine zerstörende Wirkung zuerst die Magenwand zerfressen werden und jetzt ent-

weder die Darmwand die Perforationsstelle des Magens decken oder bei zwischengeschobener Höhle eine Communication zwischen dem Magen und dem abgekapselten Teil der Bauchhöhle zustande kommen. Geht die Zerstörung weiter vorwärts, so sehen wir alsbald nach dem Durchbruch in das Transversum in dem einen Falle die direkte, in dem anderen die indirekte Art der Magen-Dickdarmfistel vor uns.

Ich komme nun zur Schilderung der Symptome, die eine gastrocolische Fistel hervorruft. Und zwar müssen wir hier die Krankheitserscheinungen des Grundleidens von den Initialsymptomen, die bei der Entstehung in Erscheinung treten, und den einer schon bestehenden Fistel unterscheiden.

Man vergegenwärtige sich zunächst einmal das Krankheitsbild bei einem nicht perforierten Ulcus bzw. Carcinoma ventriculi. Die Patienten klagen über Schmerzen, die häufig von der Nahrungsaufnahme abhängig sind, haben, ganz allgemein gesprochen, Verdauungsbeschwerden. Sie vertragen bestimmte Speisen schlecht, je nach Art der Erkrankung z. B. Fett, blähende Speisen wie Kohl und Leguminosen oder Fleisch, sie leiden an Erbrechen, auch wohl Haematemesis und Blutstühlen und werden oft durch Stuhlverhaltung, seltener von Durchfällen geplagt.

Nun kommt als nächstes Stadium das der Perforation, sei es in die Bauchhöhle oder in ein Nachbarorgan. Die gewöhnlichen Perforationen in das Cavum abdominis treffen wir mit relativer Häufigkeit beim Ulcus, erheblich seltener jedoch beim Carcinoma ventriculi. Zu Durchbrüchen überhaupt kam es nach Brinton beim Ulcus in ca 13% und beim Carcinom in etwa 4% aller von ihm verfolgten Fälle. Das hat seine Ursache außer in dem vorhin schon erwähnten, Verklebungen begünstigenden Lieblingssitz des Krebses wahrscheinlich darin, daß er bei seiner Malignität dem Leben des Patienten oft schon ein Ende macht, bevor die zerstörende Wirkung es zur Perforation kommen ließ. Dazu kommt noch, wie auch Brinton annimmt, daß das Carcinom seinem Charakter entsprechend nicht nur zerstörend wirkt, sondern auch Neubildungen hervorruft, sodaß, wenn ich einen Ausdruck aus der Botanik wählen darf, sich hinter dem sich immer weiter vorwärtsschiebenden Vegetationspunkt eine von der zerstörenden Kraft des Krebses gebildete Höhle einherzieht. Solange sich Neubildung und Zerfall die Waage halten, bleibt die Wandstärke des das Cavum ventriculi von der Bauchhöhle trennenden Zellcomplexes trotz fortschreitender Vergrößerung der Abscßhöhle gleich, während andererseits eine Perforation eintritt, wenn der Abbau stärker wird als das Wachstum und die Höhle den „Vegetationspunkt" erreicht.

Bei den Durchbrüchen in die freie Bauchhöhle treten die bekannten Erscheinungen auf: Der Kranke wird plötzlich von einem überaus heftigen, schneidenden oder stechenden, sich von

der sonstigen Cardialgie deutlich unterscheidenden Schmerz befallen, der zuerst im Oberbauch beginnt und sich schnell ausbreitet; er hat oft das Gefühl, daß im Innern etwas geplatzt sei, er bekommt Angstzustände oder Frostschauer, hat einen kleinen, frequenten Puls, collabiert und bietet, wenn die Chirurgie inzwischen nicht rettend eingreift, später das Bild einer localen oder allgemeinen Peritonitis.

So bei einfacher Perforation; während zu ihr, wie schon erwähnt, mehr das Ulcus neigt, bricht das Carcinom wieder häufiger in das Colon ein. Auch hierbei treten äußerst starke Schmerzen und Collaps auf und der Kranke empfindet bisweilen das Gefühl innerlicher Zerreißung, aber da der Mageninhalt nicht in die Bauchhöhle, sondern durch die nun entstandene Anastomose nur direkt in den Dickdarm treten kann, kommt es nicht zu den Erscheinungen einer stürmischen Bauchfellentzündung, es bildet sich vielmehr eine Reihe anderer Symptome heraus.

Während vielmals bis zu diesem Augenblick Darmträgheit und die bei Magenaffectionen so häufigen täglichen Erbrechen herrschten, bekommen die Patienten jetzt plötzlich sehr zahlreiche, profuse Durchfälle, die oft mit Nausea und Salivation einhergehen, was Bouveret treffend mit den Worten bezeichnet: „Le malade vomit dans son gros intestin.“ Aber außer dem direkten Durchtritt unaufbereiteten Speisebreies in das Colon gibt es noch eine zweite Möglichkeit für das plötzliche Auftreten dieser Diarrhoeen, nämlich die, daß durch Übertritt des fauligen Coloninhaltes in den Magen und teilweise auch in den Dünndarm eine Gastroenteritis entsteht. Auch werden die Kranken Tag und Nacht durch Stuhldrang gequält und dadurch in ihrem Schlafe gestört.

Hierzu gesellt sich häufig noch eins der Hauptsymptome der gastrocolischen Fistel, das für die Befallenen so widerliche und ekelhafte Kotbrechen. Je nach Größe der Perforationsöffnung sind diese Erscheinungen natürlich mehr oder weniger ausgeprägt. Es gibt Fälle, bei denen es nur zu faecal riechenden Ructus kommt und andere, bei denen außer wässeriger Flüssigkeit regelrechte Kotstückchen erbrochen werden. Nach Riegel soll, selbst wenn bei kleiner Fistelöffnung kein Kotbrechen besteht, der Mageninhalt immerhin einen faeculenten Geruch haben, jedoch stimmt diese Regel auch nicht stets, da z. B. in dem von Voorhoeve beschriebenen Falle trotz einer für zwei Finger durchgängigen Communication weder faecale Ructus oder Erbrechen noch kotig riechender Mageninhalt festgestellt werden konnte. [1]) Aber nicht nur die Größe des Lumens ist maßgebend, sondern es kommen noch andersartige Hindernisse für die Passage hinzu, wie längere, etwa durch Abscеßhöhlen führende Fistelgänge, die dadurch einen größeren mechanischen Widerstand bieten, oder die

[1]) Sh. Fall 13 auf S. 33.

schon früher erwähnte Ventilbildung, bei der sich ein Schleimhautlappen oder flottierender Gewebsfetzen vor die Öffnung legt und das Passieren fester Massen, zumindest in einer Richtung, unmöglich macht. In diesem Falle finden wir häufig anstatt des besprochenen Erbrechens nur Klagen über faeculente Ructus oder faeculenten Geschmack, auch haben die Patienten wohl unter üblem Geruch aus dem Munde und kotig riechender Atemluft zu leiden. In den Fällen, in denen der Stuhl aus dem Querdarm ungehindert in den Magen treten kann, ist aber trotzdem die Häufigkeit des Miserere sehr verschieden. Oft kommt es spontan alle Tage oder auch in mehrtägigen Pausen dazu, bisweilen wird es erst durch äußere, auch manchmal therapeutische Maßnahmen provociert. So beispielsweise in den Fällen von Hentschel, Scholz, Senator, Unruh und v. Reeves[1]). Bei ihnen wurde das Kotbrechen, dem sich auch zumeist dem Erbrochenen gleich aussehende Stühle hinzugesellten, wenn auch nicht ausschließlich, durch Laxantien (im Falle Hentschel Oleum Ricini) oder in den von Senator, Unruh und v. Reeves beschriebenen Fällen durch Einläufe ausgelöst.

Ich sprach eben davon, daß, wenn die Vomitus und Stühle nahezu gleichzeitig aufträten, die erbrochenen Massen mit den Stühlen in ihrem Aussehen identisch wären. Das gilt aber nicht nur für die auf eben beschriebene Art forcierten sondern auch für die spontanen Entleerungen, mögen nun die Abgänge mehr lienterischen oder kotigen Charakter haben. Auch in der Konsistenz ergibt sich eine weitgehende Übereinstimmung. So waren Faeces und Emesmata in dem von Abercrombie[2]) geschilderten Falle bisweilen dünnflüssig, manchmal aber auch so fest, daß der Patient die im Magen angesammelten Kotmassen nur entleeren konnte, wenn er sie zuvor durch Trinken warmen Wassers verdünnte, stets aber war die Beschaffenheit beider Arten von Entleerungen dieselbe. Eine ähnliche Beobachtung macht man auch in einzelnen Fällen, bei denen bei bestehender gastrocolischer Fistel Blutungen in den Digestionstractus hinein stattfinden, auch hier läßt sich das Blut sowohl in dem Erbrochenen als auch in den Stühlen nachweisen.[3]) Aber wie es schon mit allen anderen Symptomen geht, so tritt dieses ebenso in vielen, doch durchaus nicht allen Fällen auf; denn Thorspecken gibt in dem von ihm geschilderten Falle ausdrücklich an, daß der Stuhl in seinem Aussehen nicht mit dem Emesmata identisch war.

Ich komme zu einem weiteren Symptom, das häufiger auftritt, zu der Lienterie. Unter Lienterie versteht man Stühle unverdauten und wenigstens teilweise makroskopisch erkennbaren Nahrungsbreies, welcher sowohl Fett, wie auch Kohlehydrate und unver-

[1]) Sh. Fall 5—8 auf S. 30—31
[2]) Sh. Fall 2 auf S. 29
[3]) Sh. Fall 11 auf S. 32.

daute Partikel eiweißhaltiger Nahrungsmittel enthalten kann. Die Ingesta stürzen bei der Magendickdarmfistel nach kurzem Aufenthalt im Magen durch die Fistelöffnung in das Colon und sind infolgedessen durch die fehlende Dünndarmpassage kaum aufbereitet. Da nun der letzte Teil des Dickdarmes fast nur der Resorption von Wasser dient, geht der größte Teil des Speisebreies durch den Darm unausgenutzt ab. Makroskopisch hat der lienterische Stuhl eine grauweiße bis graugelbe Farbe, ist von flüssiger Konsistenz und schmierigrahmiger Beschaffenheit. Die eigentümliche, helle Farbe des Stuhles rührt in der Hauptsache von seinem übermäßigen Fettreichtum her, kann aber auch vielleicht an einem gewissen Mangel an Gallenfarbstoffen liegen. Nach einigem Stehen erscheint er durch Kohlensäureentwicklung bei der Gärung oft schaumig, wie auch im Laboratorium bei der Prüfung des Stuhles auf Kohlehydratgehalt neben der Jodjodkali-Probe seine Gärfähigkeit entscheidend ist. Mikroskopisch finden sich außer zahlreichen anderen Ingredienzien, welche von mangelhafter Verdauungstätigkeit sprechen, auch unverdaute Muskelfasern, die, wenn sie bei sonstiger Fleischdiät noch nach Genuß von ca. 100 g geschabten, eventuell leicht übergebratenen Rindfleisches als Testspeise im Stuhl erscheinen, nach Schmidt eine Pankreaserkrankung oder gestörte Darmtätigkeit anzeigen. Auch die Anwesenheit von vielen Zellkernen im Stuhl ist gleich zu bewerten. Ferner findet sich bei der Untersuchung des Stuhles bei Bestehen einer gastrocolischen Fistel Salzsäure und Pepsin, was durch die rasche Entleerung nach der Magenverdauung und die fehlende Neutralisation bei der Passage des alkalischen Dünndarmes zu erklären ist. Allerdings gibt es auch hierbei Ausnahmen, etwa in den Fällen, in denen bei Ventilbildung die Fistel nur in einer Richtung vom Darm zum Magen passierbar ist, oder z. B. in einem von Elsner beschriebenen Falle, in dem die Produktion von HCl und Magenfermenten vollkommen darniederlag.

Ein Folgezustand ist natürlich eine, auch bei an sich genügender Nahrungsaufnahme, in vielen Fällen eintretende Unterernährung. Die Kranken magern schnell ab und verfallen oft zusehends. Die Stärke und Geschwindigkeit dieses Verfalls hängt von der Durchlässigkeit der Fistel und davon ab, wie groß die ausgeschaltete Darmpartie ist und ob die Ausschaltung dauernd oder nur zeitweise besteht, also im großen und ganzen von dem Ausnutzungsgrade der genossenen Speisen.

Infolge dieser hochgradigen Inanition treten in einzelnen Fällen Ödeme auf, die wir sonst besonders in der Kriegszeit als sogenannte Hungerödeme kennengelernt haben[1]). Diese beruhen nach Strauß nicht, wie früher angenommen wurde, auf einer Intoxication, sondern auf einer besonders durch großen Fettmangel verursachten Unterernährung.

[1]) Sh. Fall 13 und 20 auf S. 33 und 39.

Außer diesen Erscheinungen treffen wir noch solche physikalischer Natur, die dadurch entstehen, daß Ingesta, besonders aber Flüssigkeiten und Gase durch die Fistel streichen und dabei Geräusche verschiedener Art erzeugen, so werden gurrende, glucksende, metallisch klingende usw. beschrieben[1]). Teilweise ließen sich diese auch künstlich durch Aufblasen des Rectums mit Luft darstellen, wie z. B. in dem von Scholz veröffentlichten Falle, auf den ich noch später zurückkommen werde[2]).

Während ich bisher nur die auch für den Außenstehenden erkennbaren Symptome geschildert habe, will ich jetzt noch einige subjektive Beschwerden anführen, die im Gefolge der Gastro-Colonfistel in Erscheinung treten; es sind dies Kotgeschmack, Leibschmerzen und, worauf Hilgenreiner zuerst aufmerksam machte, starkes Durstgefühl.

Die Entstehung des faeculenten Geschmackes liegt auf der Hand, und ich brauche mich darüber wohl nicht weiter auszulassen.

Die Schmerzen treten teils continuierlich, teils anfallsweise auf, letztere werden vielfach durch Druck auf die Fistelöffnungen oder auf den Fistelgang während der gewöhnlichen Passage oder des gewaltsamen, künstlichen Hindurchzwängens von Flüssigkeiten oder Gasen bei Einläufen und Luftaufblasungen ausgelöst.

Der Durst wird durch die negative Wasserbilanz des Körpers hervorgerufen. Während der Körper durch Schweiß, Ausdünstung, Urin und die bei der geschilderten Krankheit häufigen Erbrechen und Durchfälle einen starken Wasserverlust erleidet, ist die Resorption bei Ausschaltung der Hälfte des Dickdarmes und bei dem kurzen Verweilen des Genossenen im Organismus beschränkt, sodaß die Wasserabgabe leicht die Aufnahme übersteigt, der Körper dann den Geweben Wasser entziehen muß, was wiederum durch erhöhtes Durstgefühl zum Ausdruck kommt. Es besteht also zwischen Durst und Durchfällen eine Art Circulus vitiosus.

Zum Schlusse sei noch einer Annahme Kohlmanns gedacht, der einen Fall mit fettiger Leberdegeneration und Einschränkung der Gallensecretion und einen anderen mit subicterischem Aussehen beobachtete und auf Grund dieser und eines von Thorspecken veröffentlichten, bei dem vollständige Acholie vorlag, Leberschädigungen als weiteres Symptom ansah.

Doch nun zum exakten Nachweis!

Zunächst möchte ich zwei der Untersuchungsmethoden anführen, die nicht specifisch für die Magendickdarmfistel sind, die einem aber die Diagnose sehr wohl wesentlich erleichtern und eventuell sogar sicher stellen können. Ich meine die Untersuchung der Faeces und Emesmata und die Röntgenologie.

[1]) Sh Fall 4 auf S. 30.

[2]) Sh. Fall 7 und 10 auf S. 31 und 32

Bei ersterer kommt es, wie ich schon oben dargelegt habe, auf die Feststellung an, ob der Stuhl den erbrochenen Massen gleicht, ob in den Abgängen Blut enthalten ist und ob Lienterie besteht, ferner ist die Untersuchung der Faeces auf Pepsin- und Salzsäuregehalt wichtig. Doch habe ich über die Einzelheiten ja schon weiter vorn gesprochen, sodass ich mich darüber nicht mehr zu verbreiten brauche.

Was nun die Röntgen-Diagnostik anbetrifft, so wird diese bei vielen Affectionen des Verdauungstractus angewandt, ohne daß irgend ein Verdacht auf das Bestehen einer gastrocolischen Fistel vorliegt. Desto überraschender und eindringlicher ist dann das Resultat, wenn tatsächlich eine solche festgestellt wird, ohne bisher klinisch manifeste Symptome gemacht zu haben, wie überhaupt der röntgenologische Nachweis der Magendickdarmfistel der sicherste ist. So verhielt es sich in dem Falle von Haudek, der im Röntgenbilde nach dem Trinkenlassen von Kontrastbrei links neben dem Magen einen mit diesem durch einen 1 cm langen und $^1/_2$ cm breiten Stiel verbundenen Schatten sah, welcher auf Druck Haustrierung erkennen ließ[1]). Auch Voorhoeve hat zu etwa derselben Zeit einen ähnlichen Fall beobachtet.[2])

Wenn jedoch ein gewisser Verdacht besteht, dann werden sich danach auch die röntgenologischen Untersuchungsmethoden zu richten haben. Zunächst wird man versuchen, mit gewöhnlichen Wismut-Mahlzeiten vor dem Röntgenschirm und Kontrolle der Passage in bestimmten Intervallen zum Ziele zu kommen. Man kann dann — garnicht von derartigen augenfälligen Erscheinungen wie im Falle Haudeks gesprochen — auch noch während der Dünn- bzw. Dickdarmpassage mit Sicherheit für die Gastro-Colonfistel zeugende Beobachtungen machen. So ist der Brei manchmal, obwohl der Dünndarm (vielleicht unter Ausschluß der ersten paar Schlingen) und das Ascendens noch völlig leer sind, schon nach sehr kurzer Zeit im Transversum oder Descendens anzutreffen, eventuell gelingt es sogar, den Schatten durch wechselnden Druck bald im Magen, bald im Colon erscheinen zu lassen.

Kommt man bei der oralen Wismutdarreichung zu keinem entscheidenden Resultat, was z. B. bei der schon öfter erwähnten Ventilbildung der Fall sein kann, wenn die Fistel in nur entgegengesetzter Richtung durchlässig ist, so probiere man als nächstes den kontrastmittelhaltigen Einlauf, den Kohlmann als wichtigste röntgenologische Untersuchungsmethode und dessen Unterlassung bei Verdacht auf Gastro-Colonfistel er geradezu als Kunstfehler bezeichnet. Unter Umständen unterstütze man ihn durch Beckenhochlagerung und manuellen Druck, man soll nämlich, wenn die Wismutaufschwemmung nicht spontan nach Ausfüllung des Des-

[1]) Sh. Fall 12 auf S. 32.

[2]) Sh. Fall 13 auf S. 33.

cendens und Transversum in den Magen fließt, nach Voorhoeve den Versuch machen, dieselbe durch streichende und drückende Bewegungen mit der Hand vom Colon in den Magen zu drängen. Hebt sich ein Schatten des Magens oder Dünndarmes (ein Beweis, daß Brei über den Magen in den Dünndarm gelangt ist) ab, so ist die Diagnose einer gastrocolischen Fistel sichergestellt.

Dann gibt es noch ein Mittel, um derartige Röntgenbilder plastischer zu gestalten, es ist das das bei geringen Kontrastmittelgaben per os oder rectum gleichzeitige Aufblasen der in Frage kommenden Organe mit Luft. Hierbei setzt sich der Röntgenbrei an die Darm- bzw. Magenwandungen, und die Luft füllt das Lumen aus, sodaß auch Einzelheiten, wie Haustrierung und Faltenbildung der Schleimhaut, besser in Erscheinung treten. Eine ähnliche Methode hat bei der Magendickdarmfistel noch einen besonderen Vorteil: man kann nämlich nach Voorhoeve bei Darmaufblähungen vor dem Röntgenschirm gut den Übertritt der Luft in den Magen und das Größerwerden der Magenblase beobachten, allerdings ist es dabei erforderlich, auch Röntgenbrei per os zu geben.

Verhältnismäßig selten gelingt es, das Schaltstück zwischen Magen und Dickdarm zur Darstellung zu bringen. Deshalb bespricht Payr die Möglichkeit, das mittels Eisenfüllung des Magens und Blockierung desselben durch den Magendarm-Elektromagneten zu erreichen; ob aber dabei die Sichtbarmachung des Schaltstückes an Wichtigkeit den eventuell durch die Belastung des Magendarmkanals angerichteten Schaden aufwiegt, bezweifle ich.

Nun will ich noch einige andere Wege besprechen, welche ausschließlich dem Nachweise der Gastro-Colonfistel dienen und deshalb nur in Anwendung kommen, wenn nach Beobachtung des Symptomencomplexes Verdacht auf das Bestehen einer solchen vorliegt.

Zuerst einige therapeutische Maßnahmen, die bei strenger Kritik vielleicht nicht ganz in diese Rubrik hineinpassen aber doch zur Diagnose wesentlich beitragen können. Ich denke hier an die Fälle, bei denen z. B. durch Laxantien beliebig oft mit Erbrechen kotiger Massen verbundene Durchfälle hervorgerufen werden konnten, oder in denen man durch Magenspülungen sich sofort einstellende wässerige Stuhlentleerungen erzielte, wobei im Falle Mays der Patient sogar angab, daß das Wasser „noch ganz kühl“ abliefe[1]). Hierher gehören auch Einläufe, die, oft mit größerem Druck appliciert, Kotbrechen auslösen.

Diese spezifisch-diagnostischen Hilfsmittel beruhen fast alle auf der Überlegung, auf mechanischem Wege das Vorhandensein einer gastrocolischen Fistel sicherzustellen; d. h. es wird irgendein Stoff, der manchmal dazu besonders präpariert wird, in den

[1]) Sh. Fall 4 auf S. 30.

Körper per os oder rectum eingeführt und die Zeit seines Abganges aus dem Darm bzw. sein Erscheinen im Magen beobachtet.

Wahrscheinlich ist man dazu, dem Patienten zu diagnostischen Zwecken per os irgend welche besonders markanten Stoffe einzuverleiben, durch praktische Beobachtung gekommen. Denn in manchen Fällen läßt sich eine Magendickdarmfistel schon auf Grund der Untersuchung der Abgänge vermuten. Es kommt zu unwahrscheinlich kurzen Verdauungszeiten; Speisen, deren Einnahmezeit man nachweisen kann und die sich im Stuhl, zumal wenn sie schlecht verdaut sind, leicht erkennen lassen, findet man dann sehr früh, oft schon einige Stunden, ja in auch noch kürzerer Zeit bereits in den Darmentleerungen. Besonders geeignet hierfür sind natürlich schwer verdauliche Nahrungsmittel mit derben Schalen, Kernen und dergleichen, wie z. B. Erbsen, Preißelbeeren, Mohnkörner usw.

Da nun die Patienten bei einer so schweren Erkrankung des Digestionstractus in den seltensten Fällen derartig belastende Speisen vertragen können, vielmehr meistens eine leichte, beziehungsweise sogar breiige Kost bekommen, sind aber solche Feststellungen außerordentlich erschwert. Man hat deshalb und auch wohl, um die Beobachtung augenfälliger und leichter zu gestalten, zu einem verhältnismäßig einfachen Mittel gegriffen. Man gibt den Patienten während der Mahlzeit eine mit einem nicht oder nur schwer resorbierbaren Farbstoff gefüllte Amylumkapsel zu schlucken, wonach sich nach deren Lösung im Magen der Speisebrei mit der Farbe vermischt und man an Hand des Abganges gefärbter Massen aus dem Darm die Verweildauer der Speisen im Körper mit Leichtigkeit auf eine sehr prägnante Weise bestimmen kann. Am geeignetsten zu diesem Versuch ist das Carmin. Schwieriger und auch erheblich komplizierter erscheint mir der von Groß im Mount Moriah Hospital eingeschlagene Weg; er ließ seine Patienten eine wässerige Jodlösung (1/5000) trinken und machte gleich darauf einen hohen Stärkeeinlauf, um dann bei von Zeit zu Zeit entnommenen Stuhlproben Blaufärbung feststellen zu können[1]). Hierher gehört dem Sinne nach auch der schon oben erwähnte Nachweis von Salzsäure und Pepsin im Stuhl.

Es gibt noch eine weitere Probe auf das Bestehen einer gastrocolischen Fistel, die ebenfalls von oben her vorgenommen wird, nämlich das Aufblasen des Magens mit Luft, um ein Übertreten derselben in den Dickdarm zu beobachten. Meines Wissens ist jedoch mit Hilfe dieser Methode noch keine Diagnose gestellt worden; Falta und Jonas haben sich in ihrem Falle damit befaßt, aber mit negativem Erfolge[2]). Am vorteilhaftesten würde es meiner Ansicht nach sein, den Versuch vor dem Röntgenschirm

[1]) Sh. Fall 11 auf S. 32.

[2]) Sh. Fall 10 auf S. 32.

bei gleichzeitigem Einlauf von Kontrastmitteln anzustellen, was etwa der Umkehrung des schon in der Röntgen-Diagnostik besprochenen entspräche. Dabei würde die Luft den Brei wahrscheinlich zur Seite drängen und sich so im Bilde bemerkbar machen.

Die übrigen Wege, eine Magendickdarmfistel darzustellen, laufen gerade entgegengesetzt, man versucht bei ihnen den Übertritt von den in den Darm eingeführten Stoffen in den Magen zu beweisen.

Das einfachste, bereits oben genannte Mittel, das wieder aus der Praxis stammt, ist der Einlauf, zumal, wenn er unter etwas hohem Druck steht. Dabei geht das Wasser direkt in den Magen über und bringt, wie v. Reeves in seiner Arbeit schildert, den Kranken zum Erbrechen. v. Reeves schlägt vor, um den gewünschten Erfolg zum Zwecke der Diagnostik zu erzielen, den Druck nach Möglichkeit zu verstärken und den Übergang des Wassers in den Magen durch Beckenhochlagerung zu erleichtern.

Da aber die in den Magen gelangten Mengen oft so gering sind, daß sie kein Erbrechen erzeugen und dadurch ihr Vorhandensein im Magen nicht zur Kenntnis gelangen würde, hebert man im Anschluß an den Einlauf den Mageninhalt aus, nachdem man das zu dem Klysma benutzte Wasser zu seiner Identificierung vorher in geeigneter Weise präpariert hat.

Diese Präparation geschieht in der Weise, daß dem Wasser entweder wieder ein Farbstoff hinzugesetzt oder eine Suspension von fein verteilten Stoffen hergestellt wird, sodaß sich im ersten Falle das Ausgeheberte mit der zum Einlauf benutzten Flüssigkeit durch seine Färbung, im zweiten bei genügender Dichte ebenfalls durch seine Farbe, sonst aber bei der mikroskopischen Betrachtung als identisch erweist. Zu den Farblösungen wird zumeist Methylenblau, aber auch Carmin und Alcanna verwandt; die Aufschwemmungen werden meistens mit Tierkohle bereitet, nur Kaufmann erwähnt noch eine solche, die aus mit Gentianaviolett gefärbten Lycopodiumkörnern hergestellt war. Ich will noch anfügen, daß die Probe bei mikroskopischer Untersuchung positiv ausfiel[1]). Trotzdem würde ich mich lieber der gefärbten Einläufe als der Suspensionen bedienen, weil sich bei letzteren das Identitätsmittel gerade in nur „suspendierter" Form findet und dadurch durch irgend welche unvorhergesehenen Störungen physikalischer Art möglicherweise zum Ausfallen gebracht werden könnte.

Nachdem ich die verschiedenen Arten des Nachweises der gastrocolischen Fistel besprochen habe, möchte ich nur noch auf die Anregung v. Ziemßens hinweisen, der ich in röntgenologischer Hinsicht bereits gerecht geworden bin, nämlich bei Darmaufblähung den Übergang von Luft in den Magen zu beobachten. Eine sehr

[1]) Sh. Fall 9 auf S. 13.

gute Schilderung davon gibt Scholz in seiner Arbeit, die ich deswegen in gekürzter Form hier citieren will:

„Sobald nun mit dem Einblasen von Luft in das Rectum begonnen wurde, bemerkte man zunächst, wie sich die Flexura sigmoidea mit Gas füllte und in ihrer Contour deutlich hervortrat. Hatte die Gasspannung in diesem Darmteil einen gewissen Grad erreicht, so wölbte sich allmählich oder plötzlich die Magengegend vor und erschien im Epigastrium ein seiner Lage und Form nach vollständig dem Magen entsprechender gasgeblähter Darmteil. Das Übertreten des Gases aus dem Dickdarm in den Magen war stets von einem eigentümlichen, metallisch klingenden, glucksenden Geräusch begleitet. Wenn dann die Füllung des Magens eine gewisse Spannung erzeugte, traten Ructus auf, die deutlich faeculent rochen. Manchmal kam es auch zu faeculentem Erbrechen. Das Colon ascendens ließ sich vom Rectum her überhaupt nicht mit Gas füllen“ [1]).

Während das Auffüllen des Darmes zuerst mit Luft und mit Hilfe eines Gebläses vorgenommen wurde, bediente man sich später eines anderen Mittels, indem man den Darm nicht mehr mit Luft, sondern mit Kohlensäure aufblähte, die erst im Inneren des Körpers auf chemischem Wege entwickelt wurde. Freudenberger, der zu dieser Zeit an der Klinik von v. Ziemßen arbeitete, gibt an, daß man die CO_2 ebenso wie bei den Brausepulvern mit Natrium bicarbonicum und Acidum tartaricum darstellte, wobei man dem Patienten Lösungen dieser Chemikalien nacheinander als Klysma verabfolgte.

Doch nicht immer gelingt auf eine dieser Arten der restlose Beweis einer Gastro-Colonfistel, zumal nicht selten selbst die Symptome nicht eindeutig ausgeprägt, ja oft derartig verschwommen sind, daß man an dem Bestehen einer solchen zweifelt oder auch gar nicht an ihr Vorhandensein denkt. Aber auch bei dem Erscheinen nur vereinzelter Anzeichen sollte man stets wenigstens mit der Möglichkeit der Existenz einer Magendickdarmfistel rechnen. Im allgemeinen kann man sagen, daß bei derartigen Erwägungen die Auswertung einer sorgfältig aufgenommenen Anamnese von nicht zu unterschätzender Bedeutung ist. Ich will deshalb einige Symptome, die man auch bei anderen Krankheiten antrifft, besonders herausgreifen und sie hier an Hand der wichtigsten sonstigen Erkrankungen einer differentialdiagnostischen Beleuchtung unterwerfen.

Zunächst eine der am häufigsten vorkommenden Erscheinungen bei der besprochenen Krankheit, das Kotbrechen. Wir finden es außerdem beim Ileus, bei einigen Erscheinungsformen der Hysterie und bei nervösen Erkrankungen. Das Erbrechen kotiger Massen tritt in zwei verschiedenen Formen auf, einmal sind sie dünnbreiig, mehr angedautem Speisebrei gleichend, der einen faeculenten

[1]) Sh. Fall 7 und 10 auf S. 31 und 32.

Geruch aufweist, und das andere Mal bestehen sie aus richtigen, geformten Kotballen, sind also dem normalen Stuhle sehr ähnlich. Beim Ileus, der differentialdiagnostisch am meisten in Frage kommt, sehen wir die erste Art vor uns, des weiteren haben wir ein Unterscheidungsmerkmal daran, daß bei der gastrocolischen Fistel, wenn nicht zufällig einmal eine augenblickliche Compression, etwa durch Druck des gerade prall gefüllten aufsteigenden Schenkels, vorliegt, der Stuhl meist nicht verhalten ist und dann die Faeces dem Erbrochenen zum Verwechseln ähneln. Während beim Ileus kolikartige Schmerzen, die weit stärker sind als bei der Magendickdarmfistel, Chok mit Collaps und Meteorismus auftreten, deutliche Abwehrspannung besteht und man Darmsteifen und bei bereits vorhandener Peritonitis den bekannten Nachlaßschmerz beobachten kann, der Kranke rapiden Verfall zeigt und so das Bild eines acut bedrohlichen Zustandes aufweist, findet man bei ihr einen weichen, eindrückbaren Leib, keinen übermäßigen Druckschmerz und einen, abgesehen von der durch die Inanition entstandenen Schwäche und Abmagerung, sich relativ wohlbefindenden Patienten. Was nun die anderen Erkrankungen anbetrifft, bei denen es zum Miserere kommen kann, so sind diese höchst problematischer Natur. Denn, wenn es sich um echtes Kotbrechen handeln soll, so kann das nur, da man bei der glatten Darmmuskulatur ein willkürliches Heraufwürgen ausschließen muß, durch Antiperistaltik des ganzen Verdauungstractus zustande kommen, die wieder nur zeitweise, durch irgend welche nervösen Störungen angeregt, auftreten darf, da ja sonst die Ernährung des betreffenden Individuums überhaupt nicht möglich wäre. Einen solchen Fall hat uns Rosenstein im Jahre 1882 geschildert. Es handelte sich um einen neunjährigen Knaben, der an Erbrechen geformter Kotmassen litt, dem jedesmal nach kurzer Nausea ein Krampfanfall vorausging. Wegen der Größe der erbrochenen Scyballa (bis 18 cm Länge und 78 mm Umfang) und der auf Klistiere und Gabe von Bromkali erfolgten Heilung glaubte Verfasser nicht an eine Gastro-Colonfistel, sondern hielt ein nervöses Leiden für vorliegend. Da trägt Voorhoeve in seiner 1912 erschienenen Arbeit zu diesem Falle folgendes nach: Erst nach Verlauf von Jahren wurde dieser Patient entlarvt, als es einem verdeckt aufgestellten Zuschauer gelang, unbeobachteter Zeuge des faecalen Einbisses zu sein. Und ich bin geneigt zu glauben, daß es sich ebenso oder ähnlich bei den anderen Fällen verhält, bei denen auf nervöser oder hysterischer Grundlage beruhendes Koterbrechen bestehen soll. Denn wenn man auch eine Antiperistaltik einzelner Darmabschnitte, entsprechend dem vor dem Röntgenschirm zu beobachtenden Regurgitieren des Magens, nicht abstreiten kann, so klingt es doch sehr unwahrscheinlich, daß sich geformte Stuhlmassen vom Dickdarm aus durch die Ileocoecalklappe hindurch in den Dünndarm und durch dessen ganze Länge bis in den

Magen drängen, um schließlich ausgebrochen zu werden. Außerdem müßte man annehmen, daß ziemlich erhebliche Massen erbrochen würden, und zwar nacheinander zuerst der Magen- , dann der Dünndarm- und schließlich der Dickdarminhalt. Wenn aber von vorn herein Kotballen erbrochen werden, so kann man nach meiner Ansicht nur an eine annormale Verbindung der unteren und oberen Abschnitte des Verdauungskanals glauben oder muß irgendwelche betrügerischen Manipulationen voraussetzen. Ich erinnere hier noch an den Fall von F. Parkes Weber, bei dem allerdings kein Betrug nachgewiesen wurde. Seine 22jährige Patientin wurde in kurzer Zeit nicht weniger als dreimal laparatomiert, weil man, bei auch positivem Ausfall von Farbstoffproben und dergleichen, an eine Fistula gastrocolica glaubte. Später erst wurden einwandfreie Zeichen von Hysterie festgestellt, wie hysterisches Erbrechen, rechtsseitige Hemianaesthesie, Beschränkung der Sehfelder und Fehlen des Pharyngealreflexes. Auch Treves berichtet über einen Fall von Koprophagie.

Bei der ganzen Art der Beschwerden einer Magendickdarmfistel, die das Augenmerk natürlich sofort auf den Verdauungstractus und speziell den Magen lenkt, liegt, zumal beim Bestehen von Haematemesis und Melaina, der Gedanke an Ulcus oder Carcinoma ventriculi nahe. Hierbei kann das bei der Gastro-Colonfistel oft gleichzeitige Erscheinen von frischem, unverdauten Blut im Erbrochenen und Stuhlgang und deren auch sonst gleiches Aussehen ein wertvoller Fingerzeig sein. Ich sprach eben von unverdautem Blut, weil man bei ihm sicher sein kann, daß es sich noch nicht lange frei im Magen-Darmkanal befindet, ihn also je nach Sitz der Blutung in sehr kurzer Zeit in der einen oder anderen Richtung passiert haben muß, während beim Erscheinen schon verdauten Blutes, das man an dem teerfarbenen Stuhl erkennt, dieses vom vergangenen Tage stammen und zufällig gleichzeitig mit dem Erbrechen frischen Blutes entleert werden könnte.

Ein weiteres Symptom der besprochenen Krankheit, die in vielen Fällen auftretende starke Abmagerung, läßt selbstverständlich ebenso an Krebs denken, den man auf Grund der Anamnese und der klinischen Untersuchungen versuchen muß auszuschließen. Erstens findet man bei den Fistelkranken meistens eine längere Leidensgeschichte, wie es sich ja aus den Entstehungsursachen erklären läßt, und zweitens fehlen, natürlich die Fälle ausgenommen, bei denen ein Neoplasma die Grundkrankheit bildete, die sonstigen Anzeichen für ein Carcinom, z. B. der Horror carnis, das durch Palpation eventuell nachweisbare Wachstum des Tumors und das Fehlen von Salzsäure bei Anwesenheit von Milchsäure im Magen.

Als nächste Erscheinung, die in ihrer Häufigkeit allerdings schon weit gegen die vorgenannten zurücktritt, käme die Lienterie an die Reihe, deren Wesen ich schon weiter oben erläutert habe. Der Fettgehalt der lienterischen Stühle beruht entweder auf einer

Überfettung der Nahrung, auf mangelhafter Spaltung und Verseifung infolge zu geringen Gallenzuflusses oder Pankreaserkrankungen oder auf ungenügender Resorption; und zwar wird letztere an der Anwesenheit von viel Fettsäure und mangelhafte Aufbereitung am Vorhandensein von viel Neutralfetten erkannt. Schlechte Eiweißverdauung macht sich durch den Gehalt des Stuhles an quergestreiften Muskelfasern und Zellkernen bemerkbar und spricht von Dysfunction des Pankreas, beziehungsweise mangelhafter Dünndarmverdauung, die auch an fehlender Aufschließung und Resorption von in den Faeces eventuell vorhandenen Kohlehydraten die Schuld trägt. Es kommen im ganzen also Leber-, Gallen-, Pankreas- oder Dünndarmerkrankungen in Frage; um welche von diesen es sich handelt, muß die klinische Beobachtung ergeben. Fehlen des Gallensaftes im Darmkanal ließe sich durch Abwesenheit von Gallenfarbstoffen, Störungen der Pankreasfunction vielleicht durch Verdauungsprobe mit Glutoidkapseln nachweisen, letztere sind mit Formaldehyd gehärtete und mit einem Farbstoff, etwa Methylenblau, gefüllte Gelatinekapseln, die weder vom Magen- noch Darmsaft, sondern nur vom Pankreassekret angegriffen werden. Auf diese oder eine ähnliche Art und Weise kann man feststellen, ob die geringe Ausnützung der Speisen an dem Dünndarm liegt oder nicht; selbstverständlich kommt die völlige Ausschaltung desselben in unserem Falle einem vollkommenen Darniederliegen seiner Tätigkeit gleich. Da nach Brinck bei Affectionen des Magen-Darmkanals am leichtesten Störungen in der Fettverdauung auftreten, treffen wir bei unseren Kranken des öfteren lienterische Fettstühle mit ihrer rahmig-fettglänzenden, grauweißen und salbenförmigen Beschaffenheit an, und man sollte nach Strauß, wenn nicht gerade gröbere Functionsmängel des Pankreas bestehen, bei ihrem Auftreten immer an eine möglicherweise vorhandene gastrocolische Fistel denken[1]). Diesen Standpunkt vertritt auch Herr Prof. Schlayer, der noch auf einen besonders wichtigen Punkt aufmerksam macht, indem er darauf hinweist, daß die Gastro-Colonfistel mit Vorliebe nach einem auf Gastroenterostomie folgenden Ulcus pepticum auftritt und demnach bei bereits Gastroenterostomierten mit erneuten Beschwerden und plötzlich auftretenden Durchfällen immer die Möglichkeit des Bestehens einer Magendickdarmfistel in Erwägung zu ziehen wäre, zumal wenn die Stühle lienterischen Charakter annähmen. In Befolgung dieser Regel ist es ihm gelungen, im Verlaufe der letzten Jahre allein drei Fälle intra vitam diagnostisch sicher zu stellen, über die ich weiter hinten berichten werde. Ich rechne hierzu allerdings einen Fall einer jejunocolischen Fistel, die man aber klinisch nicht von der gastrocolischen trennen kann und die auch Hilgenreiner, Clairmont und Brock mit der Magendickdarmfistel zusammen besprechen,

[1]) Sh. Fall 15 auf S. 33.

besonders da erstere, wenn sie auf ein Ulcus pepticum folgt, meist ein Vorläufer der Fistula gastrocolica ist[1]). Ich bemerke vorgreifend, daß zwei dieser Fälle operiert und als geheilt entlassen werden konnten. Vor allem sind diese Anregungen deshalb wichtig, weil es sich hier um Anzeichen handelt, die für eine Frühdiagnose in Frage kommen, zu einer Zeit also, zu der der Körper noch nicht durch Inanition geschwächt und den Anstrengungen einer eventuellen Operation noch vollauf gewachsen ist.

Prognostisch ist die Erkrankung nur von Fall zu Fall zu bewerten, da erstens ihre Ursachen sehr verschiedener Natur sind und zweitens der Körperzustand des Patienten eine ausschlaggebende Rolle spielt. Als die günstigsten sind noch die Fälle zu betrachten, die auf einem Ulcus ventriculi oder einem Ulcus pepticum basieren, als nächste in dieser Reihenfolge hätten wohl die zu gelten, deren Ursache in irgendwelchen Abscedierungen (subphrenische, tuberculöse Abscesse und dgl.) liegt; ob man freilich, wenn es gelingt, die Fistel und damit einen augenblicklich lebensbedrohlichen Zustand zu beseitigen, den Kranken auch von seinem Grundleiden befreien kann, sei dahingestellt. Zum Schlusse blieben noch die carcinomatösen Fälle übrig, bei denen wohl nur sehr selten mit einer vollständigen Heilung gerechnet werden darf, da der Krebs, wenn er außer seinem Ausgangsorgan bereits ein zweites (hier Magen und Colon) ergriffen hat, meist schon soweit fortgeschritten ist, daß eine Radicaloperation nicht mehr möglich ist. Als zweiter Punkt kommt, wie schon erwähnt, der Ernährungszustand des Kranken in Frage, besonders wenn mit wenigen Ausnahmen die Therapie in einer Operation besteht.

Auch sei noch hinzugefügt, daß die Operation selbst immer einen großen und schwierigen Eingriff darstellt und somit das Leben des Patienten gefährden kann. Während aber noch in der Mitte des vorigen Jahrhunderts von Murchison, der sich besonders mit diesem Thema befaßt hat, durchweg in allen Fällen eine ungünstige Prognose gestellt worden ist, kann man dank unserer heutigen Operationstechnik zusammenfassend sagen, daß von den zu Lebzeiten festgestellten Fällen, außer den ganz wenigen, die nach conservativer Behandlung geheilt wurden, die operierten in einem großen Prozentsatz Genesung oder bei den an Krebs Erkrankten doch wenigstens erhebliche Besserung ihres qualvollen Leidens fanden. Nach meinen Feststellungen, unter Berücksichtigung der älteren und neuen Fälle, habe ich bei Operationen einen Heilungscoefficienten von etwa 50% gefunden, der noch erheblich höher sein dürfte, wenn man nur die letzte Zeit in Betracht zieht, in der die Erkrankung hauptsächlich nach Gastroenterostomieen auftritt; starben doch nach Polya von den 16 seiner 19 beschriebenen Fälle, die operiert wurden, nur 4. Aber auch bei conser-

[1]) Sh. Fall 14 und 16 auf S. 33 und 34.

vativer Behandlung kann der Patient eventuell noch jahrelang sein Leben fristen, wie das ein im vergangenen Jahre von Strauß veröffentlichter Fall beweist[1]).

Was die Therapie anbetrifft, so sei zunächst vereinzelter Fälle gedacht, in denen sich die Fistel, ohne selbst angegangen worden zu sein, schon durch Ausheilung der zu Grunde liegenden Krankheit schloß; ich erwähne als Beispiel einen Fall von Bec, der nach Spaltung eines subphrenischen Abscesses zur vollständigen Heilung kam.

Die conservative Behandlungsweise wird, wenn es sich nicht gerade um ganz aussichtslose Fälle handelt, von der chirurgischen vollständig in den Hintergrund gedrängt. Unter den zahlreichen von mir in der Literatur verfolgten Fällen finden sich ganz wenige, bei denen eine conservative Therapie von Erfolg begleitet war, unter ihnen ist der von Senator veröffentlichte besonders interessant, weil er auch, nachdem noch ein Recidiv aufgetreten war, in Genesung ausging[2]). Dabei legt sich Senator, obschon die ganzen klinischen Anzeichen für eine Magendickdarmfistel sprechen, in seiner Diagnose große Zurückhaltung auf, denn er hält zwar das Bestehen einer solchen für wahrscheinlich, betitelt aber seine Arbeit mit: Ein Fall von zweimaliger Erkrankung mit Kotbrechen und Ausgang in Genesung. Die Heilung hat man sich so vorzustellen, daß die Fistelöffnung allmählich durch sich bildende Narbenstränge und Granulationen geschlossen wird. Man kann das natürlich durch Verordnung geeigneter, die Wunde nicht reizender Diät zu begünstigen versuchen; sonst ist die Therapie eine rein symptomatische, Opium gegen die Durchfälle, zur Reinigung des Magens Spülungen, um den allgemeinen Körperzustand zu heben, soweit sie vertragen werden, Roburantien oder sonst Nährklysmen und zwecks Schmerzlinderung Thermophor und Morphinpräparate. Nach Kohlmann geschieht die Ernährung, da bei dem meist kurzen Aufenthalt der Speisen in dem Körper die Kohlehydrate im Gegensatz zu den Fetten am besten ausgenutzt werden, am vorteilhaftesten durch Verabfolgung kohlehydratreicher und fettarmer Kost. Das Eiweißminium wäre in Form von rohen oder gekochten Eiern darzureichen. Bei gleichzeitiger Anaemie werden Bluttransfusionen empfohlen. Ich möchte noch, ohne allerdings dazu Stellung nehmen zu wollen, einen Bericht Lupans anführen, der Heilung verschiedener Fistelarten des Verdauungstractus (Magen-, Duodenal- und Dickdarmfisteln) nach Insulinbehandlung gesehen haben will, da oft gleichzeitig eine Hypofunction des Pankreas bestände, zumal nach Unterbindung der Arteria pancreatico-duodenalis bei vorausgegangenen Operationen. Er erklärt sich die günstige Wirkung des Insulins durch Activierung

[1]) Sh. Fall 17 auf S. 54

[2]) Sh. Fall 6 auf S. 30.

des Grundumsatzes der Zellen, wodurch diese ihre Lebensfähigkeit zurückerhielten und somit eine schnellere Heilung erzielt würde.

Auch zur Kräftigung sehr geschwächter Individuen sind diese Maßnahmen als vorbereitende Behandlung von großem Nutzen; eventuell könnte man aus gleichem Grunde vorerst als Palliativum eine Jejunostomie anlegen, um später erst eine Operation der Fistel selbst folgen zu lassen.

Aber die Oberhand in therapeutischer Beziehung hat, sofern überhaupt nur Aussicht auf Erfolg besteht, unbedingt die direkte operative Inangriffnahme. Welche der in Nachfolgendem geschilderten Methoden man in Anwendung bringt, kann nur von Fall zu Fall entschieden werden. Zwei verschiedene Principien kommen hier in Frage, je nachdem man den mit dem Magen verwachsenen Dickdarm von diesem löst oder nicht.

Ohne Isolation kann man sich vielleicht schon mit der seitlichen Colo-Colostomie begnügen (Sh. Fig. 2 auf S. 27); an diese Art wäre in solchen Fällen zu denken, bei denen die Fistel nur in der Richtung vom Darm zum Magen durchlässig ist und der Zustand des Patienten eine eingreifendere Operation nicht zuläßt. Denn durch die Anastomose ist dem Darminhalt ein bequemer Weg in die abführenden Darmteile geschaffen, sodaß er jetzt, dem geringeren mechanischen Widerstande folgend, ihn einschlagen und nicht mehr in den Magen eindringen wird. Die Fistel selbst würde sich dann vielleicht auch schließen, da sie keinen Insulten mehr ausgesetzt ist. Einen bedeutenden Schritt weiter bringt uns die nächste Methode, die darin besteht, daß der zu- und abführende Schenkel des Dickdarmes durchtrennt, die beiden der Fistel zugekehrten Enden blind verschlossen und die beiden anderen (das orale und caudale Ende) durch Seit-zu-Seit-Anastomose mit Blindverschluß der Enden oder circuläre Naht vereinigt werden (Sh. Fig. 3 und 4 auf S. 27); dadurch ist die direkte Verbindung des Magens mit dem Colon vollständig aufgehoben. Diese Operation wird man aber nur wählen, wenn durch Unzugänglichkeit infolger starker Verwachsungen ein Ablösen des Colon vom Magen unmöglich ist, denn obwohl Berichte über günstige Resultate vorliegen, muß man doch in Rechnung ziehen, daß durch die am Magen haftenden Blindsäcke Stauungen des Speisebreies und in deren Folge Gärungen, Fäulnis, Gastritis usw. hervorgerufen werden könnten.

Gelingt jedoch die Isolierung des Colon, dann ist die einfachste Operationsmethode der Verschluß der Fistelöffnungen in Magen und Dickdarm durch Tabaksbeutelnähte (Sh. Fig. 5 auf S. 27), obgleich auch hier durch Falten- und stärkere Narbenbildung Störungen veranlaßt werden können. Geeigneter erscheinen mir schon die nächsten beiden Wege, bei denen eine der beiden Öffnungen wie eben verschlossen und das befallene Stück des anderen Organes reseciert wird. Es käme dann also entweder

zum Verschluß der Magenperforation, zur Resection des von der Fistel betroffenen Colonstückes und circulären Vereinigung seiner Enden oder zur Resection des perforierten Magenteiles und seitlichen Colo-Colostomie nach Schließung der Fistelöffnung im Darm (Sh. Fig 6 und 7 auf S. 27). Das Ideal einer Operationsmethode wäre allerdings erst gegeben, wenn unter Ausschaltung von Falten, Taschen, künstlich gebildeten Schlingen und größeren Narbenbildungen die Ingesta den Verdauungskanal auf möglichst glattem, natürlichen Wege passieren können. Diesem kommt wohl die radikale Operation, ich meine die Resection der von der Fistel befallenen Magen- und Darmteile am nächsten (Sh. Fig. 8 auf S. 27). Denn erstens wäre bei der Verkleinerung des Magens schon oft das Grundleiden (z. B. beim Ulcus) behoben, zweitens könnte man die Organe bei der Operation durch Fixation mit einigen Nähten wieder in ihre richtige topographische Lage bringen und drittens hätte man bei exakter Vereinigung der Wundränder keine größeren Narben- und Nischenbildungen zu befürchten. Es soll aber andererseits nicht verschwiegen werden, daß diese Methode neben den großen Ansprüchen, die sie selbst an einen erfahrenen Chirurgen stellt, eine sehr eingreifende ist und man sie schon deshalb leider nicht immer in Anwendung bringen kann.

Bei allen Operationsarten dürfte es sich empfehlen, nach dem Verschluß der Defekte zur Verhinderung von Recidiven nach Möglichkeit Netz zwischen Magen und Darm zu schalten.

Zum Schlusse sei noch erwähnt, daß bei den Fisteln, die nach einer vorausgegangenen Gastroenterostomie auftreten, eventuell auch die Resection eines Dünndarmteiles erforderlich wird.

Es stände nun noch die Frage offen, in welchen Fällen man eine conservative und wann eine operative Behandlung zu wählen hat. Bei Berücksichtigung der unsicheren Aussichten auf Heilung bei conservativer und der oft glänzenden Erfolge bei chirurgischer Therapie müßten alle intra vitam diagnostizierten Fälle, die noch irgend Aussicht haben, eine Operation zu überstehen, auch operiert werden. Ganz selbstverständlich gilt das für Ulcuskranke, aber auch, wenn Krebs als primäres Leiden feststeht, gälte meiner Meinung nach dasselbe. Zwar sind die Ansichten hierüber geteilt, so sprechen sich Labhardt, Hentschel und Hilgenreiner dafür, Unruh, Port und Reizenstein dagegen aus; wenn man sich aber den quälenden Zustand der Betroffenen vergegenwärtigt und dann noch in Betracht zieht, daß auch ihnen noch wenigstens Linderung gebracht werden kann, wird man sich der Notwendigkeit einer Operation wohl kaum entziehen können. Zudem fänden wir vielleicht auch ab und an einen Fall, in dem das Carcinom noch nicht metastasiert ist und sich mit der Fistel zugleich der Krebs radikal entfernen ließe. Und selbst die Fälle, in denen ein letaler Ausgang schon gewiß ist, die also nur nach den Gesichtspunkten der Humanität zu behandeln wären, müßten dem

Chirurgen zugeführt werden, da meines Erachtens die Aussicht auf Lebensverlängerung und Besserung des qualvollen Leidens auch bei den bestimmt nicht kleinen Gefahren einer Operation einem langsamen Dahinsiechen unbedingt vorzuziehen wäre.

Schließlich möchte ich noch zwecks besseren Überblickes über die Operationserfolge bemerken, daß ich unter den von mir bearbeiteten Fällen, die außer den in dieser Abhandlung neu veröffentlichten vor der 1913 erschienenen Zusammenfassung Polyas liegen, 16 mit Ulcus und 6 mit Carcinom als Grundleiden gefunden habe, die operativ behandelt worden sind. Von ersteren kamen 11 zur Heilung, 1 zur Besserung und 4 zum Exitus, von letzteren wurden 3 gebessert und 3 erlagen während oder bald nach der Operation den Anstrengungen. Hierbei habe ich, sofern in der Veröffentlichung über die Aetiologie nichts näheres angegeben war, Ulcus und bei nicht mitgeteiltem Erfolge einen letalen Ausgang angenommen. Einen Fall, der nach operativer Entfernung einer gastrocolischen Fistel nach 4 Jahren recidivierte und bei der zweiten Operation starb, habe ich zu den Besserungen und zu den Exitus gezählt. Das Bild verschiebt sich, wie ich bereits früher bemerkte, in neuester Zeit durch die operative Inangriffnahme der nach Gastroenterostomieen entstandenen Fisteln noch ganz erheblich zu Gunsten der chirurgischen Therapie, über deren große Erfolge man sich jedoch noch kein endgültiges statistisches Urteil erlauben kann.

Bestehende Fistel
Fig. 1

Fig. 2

Fig. 3

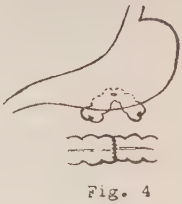
Fig. 4

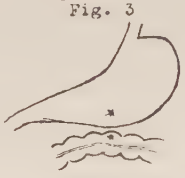
Fig. 5

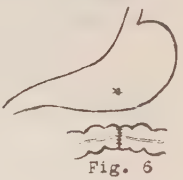
Fig. 6

Fig. 7

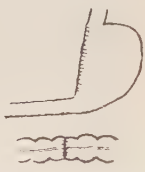
Fig. 8

Wenn man überhaupt einer Statistik, die eben leider nie vollkommen sein und daher auch leicht trügen kann, Glauben schenken will, dann sei es mir gestattet, wenigstens zur allgemeinen Übersicht noch einige Resultate meiner Arbeit anzugeben.

Auffallend ist die geringe Beteiligung der Frauen an der

geschilderten Krankheit. Bei den auf carcinomatöser Grundlage beruhenden Fisteln fand ich etwa 25%, bei den durch Ulcus entstandenen 40% und bei den auf andersartigen Leiden, wie Abscessen, Tuberculose usw. basierenden ca. 50%, während ich bei den nach Gastroenterostomieen aufgetretenen Fisteln keine Frauen gefunden habe; das ergibt im ganzen bei der relativen Häufigkeit der einzelnen Grundleiden (an erster Stelle steht die Gastroenterostomie, es folgen dann das Carcinom, das Ulcus und schließlich die anderen Erkrankungen) eine Beteiligung des weiblichen Geschlechtes mit etwa 15%.

Nun noch eine kurze Zusammenfassung, die die einzelnen spezifischen Symptome in Reihenfolge ihres zahlenmäßigen Vorkommens bringen soll und damit vielleicht der Diagnostik zum Fingerzeige dienen kann. Es traten von allen Fällen in

46% Durchfälle,
45% kotiges Erbrechen,
27% faeculente Ructus,
19% identisches Aussehen von Stuhl und Erbrochenem,
16% faeculenter Mageninhalt (gemeint ist das Ausgeheberte bei nicht bestehenden Erbrechen) und
14% Lienterie

auf.

Doch soll man sich bei der Diagnose einer Magendickdarmfistel nicht von dem Gesichtspunkt leiten lassen, daß in jedem Falle mehrere dieser Symptome auftreten müßten; denn gerade, wenn eine Frühdiagnose in Frage kommt, wird man eine größere Ausbildung des Symptomencomplexes noch nicht erwarten dürfen. Und so will ich nochmals auf die Erfahrungen von Strauß und Schlayer hinweisen, die bei bereits Gastroenterostomierten plötzlich auftretende Durchfälle, die den Charakter lienterischer Fettstühle tragen, oft als erstes Zeichen einer gastrocolischen Fistel gesehen haben.

Einige Fälle.

Zunächst ein Fall, der historisches Interesse bietet, da er der erste seiner Art ist, der veröffentlicht wurde.

Fall 1. Haller 1755

Ulcus coli in ventriculum patens.

Crudelissimus in morbis fuit, quem anno 1744 novembris mense quinto in feminae corpore vidi, quod in theatrum allatum fuit. Connatae erant in unam informem massam hae, quas recensebo, corporis humani partes, peritonaeum, ventriculus, duodenum intestinum, colon, vesicula fellis, hepar, cum undique efflorescerent fibris albis, in densum et molle corpus degenerantibus, quo quasi glutine cohaerebant. Adeo adcuratus nexus fuit, ut colon intestinum a ventriculo separari non posset et ab intestino in ventriculum via apertura pateret, ulcerosa. Vacuum hinc colon, ventriculus scirrhis et abscessibus inter membranas deformissimus, quae colon respiciebat, sanus qua continuabatur oesophago. Cum in morbum inquirerem, retulerunt, ante octo annos feminam peperisse, in puerperio morbo laborasse, neque ad valetudinem firmam rediisse, neque clara voce unquam locutam esse, neque potuisse solidi cibi quidquam pati, sed cerevisia tenui vitam utcumque substentasse, ut etiam reptitare per urbem posset, stipemque petere.

Einige interessante Fälle, auf die in vorliegender Arbeit Bezug genommen ist.

Fall 2. Abercrombie

Der 56jährige, stark abgemagerte Patient klagte über Müdigkeit, Appetitlosigkeit und Erbrechen. Das Erbrochene glich in Geruch, Farbe und Konsistenz dem Stuhl. Beides war oft dünnflüssig, bisweilen aber auch so dick, daß der Patient zwecks Verdünnung warmes Wasser zu sich nehmen mußte, um seinen Magen entleeren zu können. Nach dem Tode fand man bei der Section den Magen mit den Bauchdecken und dem Colon verwachsen. An der Verwachsungsstelle saßen weiche (tuberculöse?) Massen, an der großen Curvatur einzelne Geschwüre. Zwischen Magen und Colon war eine Öffnung mit einem Durchmesser von 2 Zoll.

Fall 3. Freudenberger 1876

Ein 59jähriger Mann klagt über Erbrechen gelb-bräunlicher, flüssiger Kotmassen. Es besteht kein Meteorismus, der Leib ist weich. Wegen Verdacht auf Magendickdarmfistel wird der Darm mit Kohlensäure aufgebläht, wobei das Colon sigmoideum und

descendens vorübergehend aufgetrieben werden und gleich darauf unter Collabieren der aufgeblasenen Darmteile Erbrechen mit Gas vermischter, faeculenter Massen erfolgt.

Fall 4. May 1890

Der 47jährige Mann magerte stark ab und litt an Appetitlosigkeit, Mattigkeit, Obstipation und faecalen Ructus. Dann traten Diarrhoeen und kotiges Erbrechen auf. Bei letzterem kein Collaps, es bestand kein Meteorismus und keine Druckempfindlichkeit. Bei Magenspülungen konnte nur ein Teil des Spülwassers wieder ausgehebert werden, der Rest floß, wie sich der Patient ausdrückte, noch „ganz kühl" per anum ab. Links unter dem Nabel konnte man Perforationsgeräusche wahrnehmen. Die Probelaparatomie zeigte ein inoperables Carcinom. Nach dem erfolgten Exitus fand man bei der Section einen erweiterten, mit dem Transversum verwachsenen Magen, bei dem die rechte Hälfte der großen Curvatur und die Pars pylorica von Tumoren durchsetzt waren, und eine für eine Mannsfaust durchgängige Perforation vom Magen in das Quercolon.

Fall 5. Hentschel 1894

Die 50jährige Patientin klagte über Erbrechen, kolikartige Schmerzen, mit zeitweiliger Obstipation abwechselnde Diarrhoeen, Kräfteverfall und starke Abmagerung. Nach Einnahme von Ricinusöl trat Erbrechen schokoladenbrauner, faeculenter Massen auf. Bei der Operation wegen Coloncarcinoms fand sich ein mit der Bauchwand, dem Transversum und dem Magen verwachsener, gut mannsfaustgroßer Tumor, der das Colon ringförmig umschloß und einen etwa 1,5 cm langen, federkieldicken Fistelgang in sich barg, der den Magen mit dem Colon verband. Exitus.

Fall 6. Senator 1894

Eine 20jährige Patientin hatte ein Jahr lang öfter starke Magenschmerzen und Erbrechen und litt an Appetitlosigkeit. Zuletzt trat Erbrechen von Blut und faeculent aussehenden und riechenden Massen auf. Nach Eingießungen in den Darm stellte sich zuerst wieder das faeculente Erbrechen und dann dünnflüssiger Stuhl ein. Per os eingenommene Kohle, durch deren frühzeitige Ausscheidung eine gastrocolische Fistel nachgewiesen werden sollte, brauchte bis zum Abgang mehrere Tage. Durch conservative Behandlung wurde die Patientin geheilt, bekam jedoch nach einem Vierteljahr ein Recidiv, das auf dieselbe Therapie hin schwand.

Fall 7. Scholz 1896

Nachdem der 58jährige Patient in den letzten Jahren unter Verstopfung zu leiden hatte, war er seit einigen Monaten appetitlos und magerte stark ab. Dazu gesellten sich Druckschmerz im linken

Oberbauch und blutige Stühle. Nach Einnahme von Laxantien trat Diarrhoe und übelriechendes Erbrechen auf; das Erbrochene glich vollständig dem Stuhle. Die Schmerzen waren trotz des kotigen Erbrechens nicht erheblich, der Leib war nicht aufgetrieben und keine Darmsteifen wahrnehmbar, auch trat kein Collaps auf. Die Probe zum Nachweis einer gastrocolischen Fistel mit einem Methylenblaueinlauf und nachfolgender Magenspülung verlief negativ, aber bei Luftinsufflationen per rectum gelang es, den Magen unter metallisch klingenden Geräuschen aufzublähen, wonach bei einem gewissen Überdruck faeculente Ructus auftraten [1]). Bei der Section fand sich ein carcinomatöses Geschwür an der unteren Fundushälfte, das auch das Colon und die Milz ergriffen hatte, und eine Communication zwischen Magen und Querdarm, in deren etwa 4 cm durchmessenden Öffnung eine Art ventilartiger Verschluß bestand.

Fall 8. Unruh 1897

Der an Ulcusbeschwerden leidende Mann, der im Alter von 33 Jahren stand, war in der letzten Zeit stark abgemagert und klagte über kotartig riechende Erbrechen und Plätschergeräusche. Bei Einläufen verspürte er Druck in der Magengegend und erbrach flüssige Kotmassen. Nach conservativer Behandlung kam er zum Exitus.

Fall 9. Kaufmann 1905

Der 44jährige bereits gastroenterostomierte Patient litt an heftigen Schmerzanfällen, die mit Steifen des Quercolons einhergingen. Er klagte ferner über Schwefelwasserstoffgeruch beim Aufstoßen und Erbrechen. Bei mitunter wochenlangen Pausen, während deren Hyperacidität bestand, fanden sich im Magen Faeces. Der Stuhl selbst war kopiös, breiig, hellgrau und stand oft in saurer Gärung, er enthielt kein Pepsin und keine Salzsäure, die Speisereste waren gut verdaut. Nach einem Einlauf mit einer Aufschwemmung von mit Gentianaviolett gefärbten Lycopodiumkörnern wurden nach mikroskopischer Feststellung solche mit der Magensonde ausgehebert. Bei der Operation, der sich der Patient unterwarf, wurde nach Verschluß der Öffnungen eine Colocolostomie vermittels eines Murphyknopfes angelegt. Da dieser jedoch nach einigen Tagen ausriß, trat der Exitus ein. Bei der Section fand man außer der gastrocolischen noch eine jejunocolische Fistel.

Fall 10. Falta und Jonas 1907
Ergänzt von Haudek 1912

Ein bereits gastroenterostomierter Patient klagte über heftige, 6—8 mal täglich einsetzende Durchfälle. Im ausgeheberten Mageninhalt wurde meistens Kot gefunden, war das nicht der Fall, dann

[1]) Vgl. S. 19.

bestand Hypersecretion und Superacidität. Bei rectaler Luftauffüllung blähte sich der Magen unter Geräuschen auf, was auch röntgenologisch beobachtet werden konnte. Nach Einlauf mit Methylenblaulösung war der ausgeheberte Mageninhalt blau. Per os genommenes Carmin ist erst nach 12 Stunden bei hoher Spülung nachweisbar, bei Magenaufblähung wird kein Gasübertritt in das Colon beobachtet, auch wird Röntgenbrei nur durch die Gastroenterostomie entleert. Da auch keine Lienterie besteht, ist eine Magendickdarmfistel mit Ventilbildung anzunehmen. Nachdem der Patient nach operativer Behandlung 4 Jahre beschwerdefrei war, wurde er eines Recidivs wegen von neuem operiert und kam zum Exitus.

Fall 11. Groß 1911

Ein 46jähriger Mann hatte 2 Stunden nach dem Essen mit Mageninhalt gemischte Bluterbrechen. Kaum 2 Stunden später folgten weiche, mit Blutcoagulis durchsetzte Entleerungen, obwohl der Patient früher an Obstipation gelitten hatte. Dieser Attacke, der 2 Monate später eine ähnliche folgte, gingen einige Tage vorher Schmerzen im linken Hypochondrium voraus. Bei dem zweiten Anfall war das Abdomen weich, nicht tympanitisch, unter dem linken Rippenbogen konnte man eine Resistenz feststellen, die nach 3 Wochen bei der Entlassung nicht mehr fühlbar war. Das Magenspülwasser hatte faecalen Geruch, enthielt Blutzellen und Speisereste. Der Magensaft war Congo negativ, in ihm fanden sich Blut, Speisereste, Boas-Opplersche Bacillen und Milchsäure. Gleich nach einem Carmineinlauf wurde getrunkene Milch auf Rotfärbung untersucht, die Probe fiel jedoch nicht einwandfrei aus, da die ausgeheberte Milch mit Blut untermischt war. Auch ein zweiter Versuch, eine Gastro-Colonfistel nachzuweisen, verlief negativ; man ließ den Patienten Jodwasser trinken und untersuchte nach einem Stärkeeinlauf die Faeces auf Blaufärbung[1]).

Fall 12. Haudek 1912

Der 32jährige Patient litt früher an saurem Aufstoßen und erbrach 2 Jahre vor seiner Krankenhausaufnahme kaffeesatzartige Massen. Er klagte nun über Schmerzen, Völlegefühl, fauliges Aufstoßen, Appetitlosigkeit, Fleischekel und Abmagerung. Im Ausgeheberten wurden wenig mäßig verdaute Speisereste, keine freie Salz- und keine Milchsäure gefunden; die Gesamtacidität betrug 20. Der Stuhl enthielt Blut. Magen und Dünndarm waren 6 Stunden nach Einnahme von Röntgenbrei leer. Beim Trinken einer Wismutaufschwemmung bildete sich links vom Magen ein Schatten, der auf Druck Haustrierung erkennen ließ, die Pars pylorica war nicht füllbar, an ihrer Stelle fand sich eine Resistenz.

[1]) Vgl. S. 17.

Zwischen Magen und Colon konnte man einen 1 cm langen und $^1/_2$ cm breiten Schatten beobachten. Erst nachdem auf Grund der Röntgenuntersuchung die Diagnose auf gastrocolische Fistel gestellt war, trat Kotbrechen und Lienterie ein. Bei einer Probelaparatomie wurde ein inoperables, scirrhöses Carcinom des pylorischen Magenteiles und Verlötung der großen Curvatur mit dem Quercolon festgestellt.

Fall 13. Voorhoeve 1912

Der 47jährige Patient litt seit einigen Monaten an Appetitmangel, Aufstoßen, Horror carnis und Magenschmerzen, an großem Durst und starker Abmagerung. Eine Resistenz war nicht palpabel. Im Ausgeheberten fand sich keine freie Salzsäure, dagegen Blut und Milchsäure. Plötzlich traten täglich mehrere Stuhlgänge auf, die Faeces wurden allmählich flüssig und schmutziggrau. Die Extremitäten waren ödematös. Röntgendurchleuchtung: $1^1/_2$ Stunden post cenam Wismut im Colon transversum. Sectionsbefund: Magen und Flexura lienalis mit Milz verwachsen. Im Mittelteil des Magens ein knotiger Tumor, zwischen Magen und Colon eine über 2 Finger breite Perforationsöffnung.

Fall 14. Clairmont 1918

Bei dem 33jährigen Patienten wurde wegen Ulcus ventriculi im Jahre 1912 eine Gastroenterostomia retrocolica posterior, nach 3 Monaten eine Jejunostomie angelegt. Die Fistel wurde 1913 entfernt, jedoch mußte nach einem weiteren Vierteljahr eines Ulcus pepticum wegen eine Gastroenterostomia antecolica anterior und eine Enteroanastomose ausgeführt werden. Nach weiteren 8 Monaten hatte man, als profuse Diarrhoeen und Erbrechen von gleichem Geruch und Farbe auftraten, Verdacht auf eine Fistula gastrocolica, die auch im Jahre 1917 sichergestellt wurde. Es wurde eine Magen-, Dünn- und Dickdarm-Resection vorgenommen. Bei der Operation fanden sich eine gastro-jejuno-colische Fistel und im Dünndarm, nahe der Gastroenterostomie, ein hellergroßes Ulcus; Bauchwand, Magen, Dünn- und Dickdarm waren verwachsen. Patient wurde geheilt.

Fall 15. Strauß 1921

Ein 40jähriger Patient, bei dem 5 Jahre zuvor eine Gastroenterostomie ausgeführt worden war, klagte über Diarrhoeen, Kollern in den Därmen, Stuhldrang und starke Gewichtsabnahme. Zwischen dem Nabel und dem Schwertfortsatz war eine dattelgroße, leicht druckempfindliche, querverlaufende Resistenz fühlbar. Der Stuhl hatte Salbenkonsistenz, war grauweiß und fettglänzend; er enthielt viel Neutralfett und Muskelfasern. Einmal trat graugelbes Erbrechen auf, das mikroskopisch wie der Stuhl beschaffen war. Wegen Verdacht auf Magendickdarmfistel wurde ein Kohleklistier

gegeben, wonach man nach einer halben Stunde Kohlepartikelchen im Ausgeheberten nachweisen konnte. Dem Patienten wurde eine Operation angeraten.

Fall 16. Brock 1928

Ein 35jähriger Patient, der an Ulcusbeschwerden litt, war bereits gastroenterostomiert und klagte jetzt über das zeitweilige Auftreten von Durchfällen und Erbrechen, wobei das Erbrochene von gleichem Anblick und Geruch wie die grauen, flüssigen Stühle war, auch fauliges Aufstoßen belästigte ihn. Die Röntgenmahlzeit floß nach Füllung des Magens in das Colon; nach einem Röntgeneinlauf füllte sich das Colon transversum zur Hälfte, dann der Magen und die oberen Jejunumschlingen. Bei der Operation zeigte sich eine gastro-jejuno-colische Fistel und Verwachsungen von Magen, Colon und der alten Gastrojejunostomie. Nach Verschluß der Fistelöffnungen und Anlegung einer Anastomose End-zu-Seit konnte der Patient geheilt entlassen werden.

Fall 17. Strauß 1930

Bei dem 45jährigen Patienten wurde nach siebenjährigen Magenbeschwerden eine Gastroduodenostomie vorgenommen. Einige Jahre später traten Schmerzen im Oberbauch, Blutbrechen und Melaina auf. Seit 1923 bestehen faulig schmeckendes Aufstoßen und Erbrechen erbsenbreiartiger Massen von fauligem Geruch, sowie häufige, massige, hellgelbe und schaumige Durchfälle, die sehr stinkend waren. Der Stuhl war oft lienterisch, der Patient litt periodisch an starken Gewichtsstürzen. Der Nachweis einer gastrocolischen Fistel gelang mittels Kohleeinlauf und Röntgendurchleuchtung. Der Zustand des Patienten, der eine Operation verweigert, ist periodischem Wechsel unterworfen, sodaß er sich zeitweise relativ wohl fühlt, um sich dann bei wieder einmal stärker auftretenden Beschwerden klinisch behandeln zu lassen.

Bisher noch nicht veröffentlichte Fälle.

Fall 18.

Anamnese: Der 51jährige A. G. hatte schon mit 25 Jahren über Durchfälle und fauliges Aufstoßen zu klagen. Die Durchfälle, die vom Essen unabhängig auftraten, hielten etwa 5 Jahre lang an, während deren sie zeitweilig nach Einnahme von Tropfen (Tct. Opii?) sistierten. Nach Aufhören der Diarrhoeen und des Aufstoßens war der Stuhl regelmäßig, aber sehr hart, zugleich stellten sich drückende Schmerzen beiderseits etwas oberhalb vom Nabel ein. Nach einer 1909 angelegten Gastroenterostomie war der Patient 2 Jahre beschwerdefrei. 1921 erkrankte er nach seiner

Angabe an einem Magengeschwür, er hatte stechende Schmerzen in der Magengrube, die eines Tages sehr heftig, wie mit dem Messer verursacht waren; es stellte sich auch Blutbrechen und schwarzer Stuhl ein. Nach Diätbehandlung waren die nächsten zwei Jahre ohne Beschwerden. Im Dezember 1923 bekam er Durchfälle, die 2—5 mal täglich, auch nachts, auftraten und im allgemeinen unabhängig von der Art der Ernährung waren; nach dem Genuß von sauren oder besonders fetten Speisen (z. B. saurem Hering, Gurken, Sauerkohl oder Schmalz und fettem Schweinefleisch) hatten sie allerdings eine größere Heftigkeit. Nach dem Essen litt der Kranke unter fauligem Aufstoßen, er hatte dann die Empfindung, als ob „Kot hochkäme". Die Einnahme von Bolus brachte ihm etwas Linderung, aber trotzdem war der Schlaf durch Stuhldrang gestört. Der Stuhl hatte eine hellgelbe Farbe. In 8 Tagen $2^1/_2$ kg Gewichtsabnahme, keine Schmerzen und kein Erbrechen.

Status praesens: Großer, kräftiger Mann mit guter Muskulatur und mäßigem Fettpolster. Zwischen Processus xiphoideus und Nabel eine etwa 10 cm lange Narbe, 3 cm rechts und links von ihr je ein Bauchbruch, außerdem ein leicht angedeuteter Nabelbruch. Haut und Schleimhäute gut durchblutet. Pupillen reagieren auf Licht und Convergenz. Rachen und Zunge o. B. Thorax: stark gewölbt, ausgiebige, gleichmäßige Atemexcursionen, Pulmo und Cor o. B. Abdomen: meteoristisch. Colon ascendens und descendens spastisch. Zwei Querfinger links oben vom Nabel, wo der palpierende Finger in der Tiefe auf einen Widerstand stößt, Druckschmerz. Hepar nicht augmentiert, Lien nicht palpabel. Reflexe normal.

Laboratoriumsbefund: Urin o. B. Blut 88% Haemoglobin, 4500000 Erythrocyten. Magensaft nach Probefrühstück: 80 ccm, davon ein Drittel Speisebrei. Congo positiv, freie Salzsäure 28, Gesamtacidität 48. Nüchternsaft mikroskopisch: schlecht verdaute Muskelfasern und Pflanzenzellen, ziemlich viel Fett, keine Sarcine und langen Bacillen. Stuhl mikroskopisch: sehr zahlreiche Fettkristalle und viel Detritus.

Weiterer klinischer Befund und Verlauf:

9. 1. 25. Röntgendurchleuchtung des Magens: Bei Magenfüllung entleert sich der Brei sofort durch die Gastroenterostomie. Im Verlaufe des Dünndarmes scheint sich dem Brei ein Widerstand entgegenzustellen, der nur langsam überwunden wird; an dieser Stelle leichte Druckempfindlichkeit. Aus dem Pylorus keine Austreibung, Magen etwas hypertonisch, Peristaltik kaum wahrnehmbar. Passage: Nach 2 Stunden eigroßer Breirest im Magen, Dünndarmfüllung im kleinen Becken. Nach 8 Stunden immer noch ein schalenförmiger Satz im Magen. Im Verlaufe des Dünndarmes, der druckschmerzhaften Stelle 2 Querfinger links oben vom Nabel

entsprechend, Sistieren von Brei, während sich der größere Teil im Colon ascendens und transversum befindet, Descendens leer.

10. 1. 25. Gastroskopie: Sehr leicht verlegbare Schleimhaut, die keine Rötung und auch kein Ulcus aufweist. Pylorus fest geschlossen, Gastroenterostomie offen.

Am 11. und 12. 1. 25. hat der Patient je einmal erbrochen; das Erbrochene sah grau aus, bestand größtenteils aus Flüssigkeit und roch ausgesprochen faeculent. Wegen dringenden Verdachtes auf eine Magendickdarmfistel wird ein Röntgen-Darmeinlauf vorgenommen. Es zeigt sich, daß das Colon descendens sehr spastisch und die Flexura lienalis hoch oben unterhalb des linken Rippenbogens fixiert ist. Das Colon transversum füllt sich zunächst sehr schwer; dabei fällt ein niveauartiger Schatten auf, von dem zunächst nicht feststeht, ob er mit dem Magen oder Colon transversum identisch ist. Eine Kontrollfüllung von oben ergibt einwandfrei, daß es sich um Magen handelt. Also erscheint die Annahme einer gastrocolischen Fistel berechtigt.

Am 15. 1. 25. wird zur endgültigen Klärung ein Kohledarmeinlauf (15/100) gemacht. Bei der darauf folgenden Magenausheberung findet sich Kohle im Ausgeheberten. Somit ist auch hierdurch eine Communication zwischen Magen und Dickdarm erwiesen. Patient wird auf die chirurgische Abteilung verlegt.

16. 1. 25. Operation: Nach einem Medianschnitt wird die alte Gastroenterostomia posterior, in die das Colon transversum verklebt ist, und ein praepylorisches Ulcus gefunden. In dem gelösten Colon transversum ist eine Perforationsstelle sichtbar, die durch Schleimhaut- und Serosanähte geschlossen wird. Der Magen wird an der Grenze vom 1. zum 2. Drittel einschließlich des Dünndarmes an der Gastroenterostomiestelle nach Billroth II reseciert. Das Duodenum wird erstens an der oralen Resectionsstelle dicht hinter dem Pylorus und zweitens an dem caudalen Ende, kurz vor seiner Einmündung in das Jejunum, blind verschlossen und zwischen Magenrest und distalem Duodenalstumpf nebst Jejunum eine Gastroenterostomie angelegt. Nach Fixierung dieser Stelle und des Colon transversum durch einige Knopfnähte Schluß der Bauchdecken.

Heilung.

Epikritisch wäre zu bemerken, daß bei einem Manne, der wegen Magengeschwüres bereits gastroenterostomiert ist und nach einiger Zeit wieder über Leibschmerzen klagt, zuerst an ein Recidiv oder auch an ein Ulcus pepticum zu denken wäre. Ein Krebs, für den vielleicht die starke Abnahme sprechen könnte, käme schon der Anamnese wegen kaum in Frage, zumal, wenn man sich die Untersuchungsergebnisse des Mageninhalts vergegenwärtigt. Die Säurewerte waren vollständig normal, Sarcine, lange Bacillen und Milchsäure wurden nicht nachgewiesen.

Wertet man andererseits die Tatsachen, daß bei einem Gastroenterostomierten plötzlich mit Stuhlzwang einhergehende Durchfälle, fauliges Aufstoßen und faeculentes Erbrechen auftraten und die Faeces eine schlechte Fett- und Eiweißverdauung erkennen ließen, so liegt nach dem in vorliegender Arbeit Geschilderten der Gedanke an eine Magendickdarmfistel am nächsten. Diese Annahme wurde durch einen Röntgeneinlauf bestätigt, bei dem sich zeigte, daß der Wismutbrei vom Colon transversum direkt in den Magen übertrat. Zum Überfluß wurde die Richtigkeit der Diagnose, die durch diesen eindeutigen Befund schon hinreichend gesichert erscheint, noch durch einen Kohleeinlauf mit nachfolgender Magenausheberung, bei der Kohlepartikel in dem Ausgeheberten nachgewiesen werden konnten, und durch den Operationsbefund völlig außer Frage gestellt.

Fall 19.

Anamnese: Der 41 Jahre alte Patient F. H., bei dem wegen Magengeschwürs 1922 eine hintere Gastroenterostomie angelegt worden war, litt seit Januar 1927 an stechenden, drückenden Schmerzen in der linken Bauchseite, die bis zur Leistenbeuge ausstrahlten und oft einen krampfartigen Charakter annahmen. Gleichzeitig mit Einsetzen der Schmerzen hatte er graugelb gefärbten, durchfälligen Stuhl, der nach Schwefelwasserstoff roch. Wie der Patient angab, litt er schon seit 1917 nach einer Ruhr an dünnem Stuhl, Blut hatte er in demselben nie beobachtet. Die Diarrhoeen stellten sich jetzt ohne Schmerzen oft unmittelbar nach Nahrungsaufnahme ein. Der Appetit war gut, es bestand keine Übelkeit, der Kranke hatte nach dem Essen mitunter Sodbrennen und pappigen Geschmack. Er fühlte sich matt, war sehr unruhig und schlief auch schlecht; in dem letzten halben Jahr hatte er 15 kg an Gewicht abgenommen. August 1927 Aufnahme in die Klinik.

Status praesens: Es handelt sich um einen mittelgroßen, stark abgemagerten Mann, dessen Haut und Schleimhäute normal durchblutet sind; die Haut erscheint transparent, am Körper keine Lymphome. Der Rachen ist stärker als gewöhnlich gerötet, die Gefäße injiciert. Cor: o. B. Pulmones: percuttorisch o. B., auscultatorisch über der linken Apex Rasselgeräusche. Abdomen: Zwischen Nabel und Xiphoid eine alte Operationsnarbe. Quatschen im Colon ascendens, die linke Flexur ist wie das sehr spastische Descendens stark druckempfindlich. Hepar schließt mit dem Rippenbogen ab, Lien nicht palpabel. Extremitäten: Senkfüße. Reflexe: normal.

Laboratoriumsbefund: Der Magensaft ist nach einem Probefrühstück Congo positiv, freie Salzsäure 24 und Gesamtacidität 38. Mikroskopisch: Gut verdaute Stärke, etwas Hefe, einige gut verdaute Pflanzenreste und ziemlich viel Neutralfett. Der Stuhl

enthielt Blut, gut verdaute Muskel- und Pflanzenfasern, wenig Neutralfett und keine Stärke.

Weiterer klinischer Befund und Verlauf: Digitale Untersuchung des Rectums: geringe Vergrößerung der Prostata, sonst o. B. Rectoskopie: Einführung ohne Schwierigkeiten bis 18 cm. Diffuse Rötung und haemorrhagische Stigmata; keine Ulceration der Rectalschleimhaut, die bei Berührung leicht blutet.

Röntgendurchleuchtung; Cor o. B. Pulmones: Diffuse Verschattung über der linken Apex, aber gute Aufhellung, sonst o. B. Magen: füllt sich unter mittlerer Trichterbildung, ist im ganzen klein und entleert den Brei sofort von seinem unteren Pol aus in den Dünndarm; eine Colonfüllung ist dabei nicht zu bemerken. Die Magenkonturen sind glatt, die Peristaltik mäßig und der Pylorus, aus dem keine Entleerung stattfindet, nicht darstellbar. Der untere Pol mit den darunter liegenden Darmschlingen (Gastroenterostomie!) ist gut verschieblich. Passage: Nach 3 Stunden ist der Magen leer, der Brei im Dünndarm und das Colon nicht sichtlich gefüllt. Nach 8 Stunden findet sich der Brei bis zur Mitte des Ascendens, nach 24 Stunden bis zum Anfang des Descendens. Zwischen dem Colon ascendens und transversum geringe Adhaesionen, Fixation des medialen Transversumdrittels. Die Flexura lienalis ist stark druckempfindlich und spastisch, jedoch anscheinend nicht fixiert.

Der Stuhl ist dünnbreiig, mit etwas hellem Blut durchsetzt, riecht stechend und säuerlich, zeigt keine Blasen und ist von graubrauner Farbe. Da Verdacht auf Gastro-Colonfistel besteht, Kohleeinlauf mit nachfolgender Ausheberung, wobei sich im Ausgeheberten massenhaft Kohle findet. Verlegung auf die chirurgische Abteilung.

14. 8. 27. Operation: Lösung des Dickdarmes von der Gastroenterostomieschlinge, Resection des Magens und eines Teiles des Dünndarmes nach Billroth II und des narbig verdickten Querdarmteiles, in den die Fistel mündete.

Über der Magenmündung der alten Gastroenterostomie saß das perforierte Ulcus, in dem resecierten Magenteil wurde eine alte parapylorische Ulcusnarbe gefunden.

Heilung.

Epikrise: Ich verwies in meiner Abhandlung schon auf die Anzeichen, die für eine Frühdiagnose in Frage kommen. Zu diesen gehören besonders plötzlich auftretende durchfällige Fettstühle, zumal bei Patienten, die schon gastroenterostomiert sind. In Anbetracht dessen könnte einem in diesem Falle die Diagnose einer gastrocolischen Fistel schon als gegeben erscheinen. Hinzu kommt aber noch das Auftreten von Diarrhoeen unmittelbar nach Nahrungsaufnahme, die sicher durch den Reiz der unverdauten,

mit Magensaft vermischten Ingesta, welche direkt in das Colon eintreten, ausgelöst werden. Ein Kohleeinlauf, nach dem im Ausgeheberten Kohle gefunden wird, sichert auch hier die Diagnose, die weiterhin durch den Operationsbefund ihre Bestätigung findet.

Fall 20.

Anamnese: Der 38jährige Patient E. Sch. wurde am 3. Juli 1929 in die Klinik aufgenommen. Er gibt an, daß ein Bruder von ihm magenleidend sei; er selbst habe als Kind die Masern gehabt und sei sonst bis 1925 immer gesund gewesen. Im Januar 1926 traten $^1/_2$—1 Stunde nach dem Essen kneifende Schmerzen auf, die von der Magengrube nach dem rechten Rippenbogen hin ausstrahlten; nach Nahrungsaufnahme hätten diese Schmerzen nachgelassen. Der Appetit sei immer schlechter und der Stuhl träger geworden. Er habe nicht gerne Fett gegessen und eine Vorliebe für saure Speisen gehabt. Im Juli 1926 wurde er wegen Pylorusgeschwüres operiert und war bis zum Anfang des Jahres 1927 beschwerdefrei. Patient klagte jetzt über Stuhlträgheit und Leibschmerzen, dieser Zustand dauerte bis zum Dezember 1928 in wechselnder Stärke an. Dann stellten sich plötzlich bald stärkere bald schwächere Durchfälle ein, er nahm in 6 Wochen etwa 12 kg an Gewicht ab und hatte, obwohl Anfang März 1929 die Durchfälle nachließen, über weitere Gewichtsabnahme zu klagen. Auch 7wöchentlicher Aufenthalt in Mergentheim brachte ihm keine Besserung. Außer den Diarrhoeen, die wieder eingesetzt haben und meistens nachts auftreten, bestehen keine Beschwerden. Der Appetit ist gut, nur aß der Kranke keine fetten Speisen, keinen Kohl und keine Hülsenfrüchte. Seit 3 Wochen sind ihm die Beine angeschwollen, und er hat in ihnen ein bleiernes Gefühl. Abusus Alcoholi, Nicotini et infectio venerea negantur.

Status praesens: Es handelt sich um einen mittelgroßen, kachektisch aussehenden Mann in stark reduciertem Kräfte- und Ernährungszustande mit mäßig durchbluteter Haut und sichtbaren Schleimhäuten und von gelblicher Hautfarbe. Am Kopf keine Nervendruckpunkte, Rachen o. B., Zunge etwas trocken, Augen astigmatisch. Der Thorax ist schmal, mäßig gewölbt, die Atemexcursion gleichmäßig. Pulmones percuttorisch: links lauter Klopfschall, rechts etwas abgeschwächt. Auscultatorisch: Vesiculäratmen mit vereinzelten giemenden Geräuschen. Cor nicht verbreitert, Töne sehr leise, etwas unklar. Am Abdomen zwischen Xiphoid und Nabel eine etwa 15 cm lange Operationsnarbe. Der Leib ist vorgewölbt, die Bauchdecken rechts der Mittellinie straffer als links. Druckschmerz besteht in der Magengrube, keine Abwehrspannung und keine Darmsteifen. Hepar und Lien sind nicht palpabel. Die Fußgelenke und Füße sind oedematös geschwollen, weich, teigig. Reflexe normal.

Klinischer Befund und Verlauf:

3. 7. 29. Im Laufe des Tages 4—6 Stuhlentleerungen, die sehr massig, etwas glänzend, von heller graubrauner Farbe sind und nach längerem Stehen schaumig aussehen. Auf Grund der Stuhlbeschaffenheit und der Anamnese wird der Verdacht auf eine Colonfistel ausgesprochen. Körpergewicht 43,6 kg.

4. 7. Nach dem Probefrühstück ergibt der Magensaft deutliche Hyperacidität; Congo positiv, freie Salzsäure 46, Gesamtacidität 88, Sanguis in Spuren. Bei der kurze Zeit nach einem Kohleeinlauf erfolgten Ausheberung wird keine kohlehaltige Flüssigkeit im Magen gefunden.

5. 7. Magendurchleuchtung: Der kleine Magen mit geschlossenem Pylorusanteil entleert sich durch eine enge Gastroenterostomie. Der leicht abgeschnürte Pylorus zeigt auf Compression an der Hinterwand einen etwa kirschgroßen, dauernd bestehenden Breifleck (Ulcus?), dessen Umgebung druckempfindlich ist. An der Gastroenterostomiestelle kein Druckschmerz, freie Passage nach beiden Seiten in die zuführende Dünndarmschlinge. Der Brei verteilt sich gleichmäßig im Dünndarm ohne Aufenthalt, ein direkter Übergang in das Colon kann nicht festgestellt werden. Passage: Nach 3 Stunden findet sich ein geringer Wandbelag im Magen, etwas Brei verteilt in einigen abdominellen und der Hauptteil desselben in den Dünndarmschlingen im kleinen Becken. Nach 8 Stunden sieht man die Schatten des gut gefüllten Coecum, Ascendens und Transversum; der des Descendens ist sehr breit und etwas verwaschen. An der Flexura lienalis Niveaubildung(?). Die Verschieblichkeit ist mäßig, es herrscht keine Druckempfindlichkeit. Nach 24 Stunden ist das gesamte Colon gefüllt und auch das Descendens scharf konturiert. Das Transversum zeigt in der Mitte, etwa an der Gastroenterostomiestelle, keine Füllung. In der rechten Flexur ist eine kleine Luftblase und ein Niveau sichtbar.

6. 7. Blut: 77% Haemoglobin, 4120000 Erythrocyten, 6400 Leukocyten. Im Ausstrich 1% Eosinophile, 7% Stabkernige, 67% Segmentkernige, 21% kleine Lymphocyten und 4% Übergangsformen. Stuhl mikroskopisch: Gut verdaute Muskelfasern, keine Stärke, etwas Neutralfett und einige Fettsäurenadeln.

9. 7. Stuhl mikroskopisch: Mäßig verdaute Pflanzenzellen, schlecht verdaute Muskelfasern, etwas Stärke, ziemlich viel Neutralfett und zahlreiche Fettsäurenadeln. Im Urin Diastase 570 E.

14. 7. Gewicht 42,7 kg.

18. 7. Auch ein Einlauf von Methylenblaulösung mit nachfolgender Ausheberung kann die Diagnose einer gastrocolischen Fistel nicht beweisen, aber trotzdem wird an ihr festgehalten und der Patient wegen Colonfistel am 20. 7. auf die chirurgische Station verlegt.

22. 7. Operation: Der Leib wird durch einen Medianschnitt eröffnet, und es zeigen sich starke Verwachsungen zwischen Magen,

Leber und Colon, nach deren Lösung die Gastroenterostomiestelle, das Colon und eine Dünndarmverbindung mit diesem sichtbar werden. Die Colon-Dünndarmverbindung wird durchtrennt und das Colon übernäht. Nach Auslösung der Gastroenterostomie wird auch die Öffnung im Magen durch Übernähen geschlossen und die Dünndarmstümpfe End-zu-End vereinigt. Schluß der Bauchdecken in üblicher Weise.

Bald darauf erfolgt der Exitus wegen zunehmender Herzschwäche.

Als Ergänzung sei schließlich noch der hier interessierende Teil des Sectionsbefundes angegeben: Die Nähte waren fest, an der Hinterwand des oberen Duodenalteiles fand sich ein haselnußgroßes, von normaler Schleimhaut ausgekleidetes Divertikel. Der Magen wies keine Ulcerationen auf.

Epikrise: Bei oberflächlicher Betrachtung des Krankheitsbildes, d. h. ohne auf die Anamnese oder die klinischen Untersuchungsergebnisse zu achten, könnte man bei dem kachektischen Zustand des Patienten, der durch rapide Gewichtsverluste hervorgerufen wurde, geneigt sein, an ein Carcinom zu glauben. Jedoch sprechen, wie schon eben erwähnt, Krankheitsverlauf und klinischer Befund dagegen. Der Patient ist nämlich bereits 4 Jahre magenleidend, wurde wegen Pylorusgeschwüres schon einmal operiert und bekam nun nach einer Periode relativen Wohlbefindens erneute Beschwerden, während erst im Laufe des letzten halben Jahres die starke Abmagerung eintrat. Das alles sind schon Anzeichen, welche einen Krebs ausschließen. Hinzu kommt das Ergebnis der chemischen Untersuchung des Mageninhaltes, der eine deutliche Hyperacidität, aber keine Milchsäure aufweist. Auch Sarcine oder lange Bacillen, die bei Neoplasmen so häufig gefunden werden, waren nicht vorhanden. Die Diagnose selbst wurde auf Grund der plötzlich einsetzenden Durchfälle, der Beschaffenheit des Stuhles und der zu gleicher Zeit auftretenden starken Abmagerung gestellt. Wir sehen in diesem Falle in typischer Weise die in dem Hauptteil meiner Arbeit aufgeführten Frühsymptome, nämlich die Plötzlichkeit der nach längerem Magenleiden und bestehender Stuhlträgheit in Erscheinung tretenden Diarrhoeen und deren fettlienterischen Charakter. Aus diesen Erwägungen heraus wurde denn eine Colonfistel angenommen und an dieser Diagnose festgehalten, obwohl der Nachweis trotz Anwendung der geschilderten Methoden nicht gelungen ist; die Bestätigung für die Berechtigung dieser Annahme erbrachte der Operationsbefund.

Am Schlusse meiner Abhandlung erlaube ich mir, Herrn Prof. Schlayer für die Anregung zu dieser Arbeit und die liebenswürdige Überlassung seines Materials zu derselben meinen ergebenen Dank auszusprechen.

Literatur.

1. Abercrombie, Untersuchungen über die Krankheiten des Magens. Edinburgh Journal Band 21.
2. Aron, Deutsche med. Wochenschrift 1892 p. 455.
3. Arons, Zur Frühdiagnose der Fistula gastrocolica. Deutsche med. Wochenschrift 1922 Nr. 23 p. 771.
4. Aßmann, Münchn. med. Wochenschr. 1914 p. 1761.
5. Boas, Über Magen- und Darmcarcinose. Die Deutsche Klinik 1905 Band 5.
6. Bouveret, La symphyse gastrocolique. Revue méd. Nr. 1. Ref. Virchows Jahresber. 1899 Band 2 p. 230.
7. Brinck, Über Ausscheidung von größeren Bindegewebs- und Fettmassen aus dem Darm. Dissertation, Bonn 1896.
8. Brinton, Die Krankheiten des Magens. Übersetzt von Bauer 1862.
9. Bristowe, Lancet II 12 1883. Ref. Schmidts Jahrbücher Band 203 p. 154.
10. Brock, Four cases of gastro-colic fistula. Guy's Hosp. Rep. 78/2 1928 p. 178.
11. Clairmont, Wiener klin. Wochsch. 1918 p. 285.
12. Costin, Perforation of the ascending colon. Brit. med. Journ. 1870. Ref. Virchows Jahresber. 1899 Band 2 p. 230.
13. Diettrich, Vierteljahrsschr. für praktische Heilkunde 1848 Nr. 1 p. 26.
14. Ebstein, Ein Fall von primärem Krebs des Colon transversum mit Fistelbildung zwischen Colon und Magen einerseits und Colon und Ileum andererseits. Wiener med. Presse 1865 Band 6 p. 41.
15. Elsner, Eine Dauerheilung einer Fistula gastrocolica. Münchner med. Wochenschrift 1903 Nr. 32.
16. Ewald, Magengeschwür und Magenblutung. Die Deutsche Klinik 1905 Band 5.
17. Falta und Jonas, Sitzung der Gesellschaft der Ärzte in Wien 8. 11. 1907.
18. Firth, A case of gastro-colic fistula. Lancet 1920 I p 1061.
19. Fischer, Verhandlg. der Deutschen Gesellsch. für Chir. 1888. Ref. Zentralbl. f. Chir. 1888 p. 47.
20. Fleiner, Durchfall, Darmkatarrh und Darmtuberculose. Die Deutsche Klinik Band 5.
21. Freud, Magen-Jejunum-Colonfistel auf Ulcusbasis. Berl. klin. Wochenschrift 1918 p. 1021.
22. Freudenberger, Carcinoma ventriculi mit Perforation ins Colon. Ärztl. Intelligenzbl. 1879 p. 406.
23. Gintrac, Journal de méd., Bordeaux 1842. Ref. Schmidts Jahrbücher 1843 Band 40 p. 31.
24. Goodridge, Case of gastro-colic fistula with remarks. Brit. Journal 1890 p. 1064. Ref. Virchows Jahresber. 1890 Band 2 p. 248.

25. Gross, Gastric ulcer perforating into the colon. Medical Record 1911 p. 225.

26. Haller, Ulcus coli in ventriculum patens. Opuscula pathologica, Lausanne 1755 p. 47.

27. Haudek, Über den radiologischen Nachweis der Magen-Colonfistel. Wiener med. Wochschr. 1912 p. 3104.

28. Hentschel, Beitrag zur Lehre von den Magencolonfisteln. Dissertation, Würzburg 1894.

29. Hilgenreiner, Die erworbenen Fisteln des Magen- und Darmkanals. Deutsche Chirurgie Band 46.

30. Jaksch, Prager Vierteljahrsschr. 1844 Band 3 p. 11.

31. Jansson, Fistula gastrocolica, speziell vom radiologischen Gesichtspunkte aus. Ref. Zentralblatt für Radiologie 1928 Band 5 p. 194.

32. Kaufmann, Mitteilungen aus dem Grenzgebiet der Medizin und Chirurgie 1906 Band 15.

33. Kohlmann, Ebenda 1925 Band 38 p. 45/70.

34. Kraus. Folgen der Hungerblockade. Merings Lehrbuch der inneren Medizin Band II p. 233.

35. Krone, Über Magen-Dickdarmfisteln. Dissertation, Kiel 1897.

36. Labhardt, Zur Casuistik und Behandlung der Fistula gastrocolica. Münch. med. Wochschr. 1901 Nr. 42.

37. Leube, Magenkrankheiten, v. Ziemßens Handbuch der spec. Pathologie und Therapie Band 7.

38. Levinstein, Fall von Fistula ventriculocolica. Caspers Wochenschrift 1848 Nr. 50 p. 804.

39. Lindner und Kuttner, Die Chirurgie des Magens und ihre Indication. 1898.

40. Lupan, Zentralblatt für Chirurgie 1929 p. 1423.

41. May, Ein Fall von Magencolon-Fistel. Münchner med. Wochenschrift 1890 p. 368.

42. Minkowski, Berl. klin. Wochschr. 1919 p. 956.

43. Murchison, Cases of gastro-colic fistula with observations on its pathology, diagnosis etc. Edinburgh med. Journal 1857. Ref. Schmidts Jahrbücher 1858 Band 98 p. 70.

44. Neumann, Magenkolonfistel mit klinischem und radiologischem Befunde. Fortschr. auf dem Gebiet der Röntgenstrahlen 1913 Band 20 p. 398.

45. Oppolzer, Fall von Kommunikation des Magens mit dem Colon transversum. Wiener med. Presse 1867 p. 1230.

46. Polya, Jejunumcolon- und Magencolonfistel nach Gastroenterostomie. Deutsche Zeitschr. für Cirurgie 1913 Band 120 p. 101.

47. Port und Reizenstein, Über die Fistula gastrocolica. Mitteilungen aus dem Grenzgebiet der Medizin und Chirurgie 1907 Band 17.

48. Prozorovskij, Drei Fälle von spontaner Gastrocolostomie. Trudy klin. Voronezskogo Gos. Univ. 3, 125 (1928). Ref. Zentralorg. für die ges. Chirurgie Band 45 p. 570.

49. Quinke, Dilatatio ventriculi mit Durchbruch in das Colon. Korresp.-Blatt für Schweizer Ärzte 1874.

50. Riegel, Nothnagels Handbuch Band 16 p. 500.

51. Robertson, Jejunocolic fistula. J. amer. med. Assoc. 91, 1259 (1928). Ref. Zentralorg. für die ges. Chirurgie Band 45 p. 570.

52. Rosenstein, Eine Beobachtung von anfallsweisem Kotbrechen. Berl. klin. Wochschr. 1882 Nr. 34.

53. Sandberg, Ein Beitrag zur Symptomatologie der Fistula gastro-colica carcinomatosa. Zeitschrift für klinische Medizin 1905 p. 13.

54 Schloffer, Operationen des Magens. Wullstein und Wilms, Lehrbuch der Chirurgie.

55. Schmidt, Ad., Die klinische Bedeutung der Ausscheidung von Fleischresten mit dem Stuhlgange. Deutsche med. Wochenschrift 1899 Nr. 49 p. 811.

56 Scholz, Ein Fall von Magen-Kolonfistel. Wiener med. Blätter 1896 Nr. 16/17.

57. Senator, Ein Fall von zweimaliger Erkrankung mit Kotbrechen und Ausgang in Genesung. Charité-Annalen 1894 p. 212.

58. Starcke, Magen-Colon-Pleurafistel nach perforierendem Magengeschwür. Die Deutsche Klinik 1870 Band 39 p. 354.

59. Steffen, Gastro-colic fistula. Glasgow med. Journal. Ref. Virchows Jahresber. 1868 Band 2 p. 125.

60. Strasburger, Die Untersuchung der Faeces. Die Deutsche Klinik Band 5.

61. Strauß, Fettstühle als Symptom der Fistula gastrocolica. Berl. klin. Wochschr. 1921 Nr. 25 p. 661.

62. Strauß, Fistula gastrocolica. Deutsche med. Wochenschrift 1930 Nr. 2 p. 50.

63. Thiele, Beitrag zur aetiologischen Diagnose des Kotbrechens. Zeitschr. für klin. Med. 1895 p. 563.

64. Thorspecken, Mitteilungen aus dem Grenzgebiet der Medizin und Chirurgie 1909 Band 19.

65. Tiegel, Ebenda Band 13 p. 897.

66 Tosi, Communicazione del ventricolo co'l colon transverso mediante un canaletto congenito in un giovane contadino d'anni 22. Gaz. lomb. Milano Nr. 1855 p. 261. Ref. Schmidts Jahrbücher 1858 p. 161.

67. Unruh, Über Anastomosis gastrocolica. Deutsche med. Wochenschrift 1899 Nr. 16.

68. Virchow, Handbuch der spec. Pathologie und Therapie Band 6 Teil 1 p. 312.

69 Voorhoeve, Die klinische und radiologische Diagnose der Fistula gastrocolica. Deutsches Archiv für klinische Medizin 1912 Band 106 p. 294.

70. Waters, Fistula gastrocolique cancereuse, 1845. Ref. Prager Vierteljahrsschrift Band 12 p. 53.

71. Weber, Über Kotbrechen und Antiperistaltik bei funktionell Nervenkranken. Brain 1904. Ref. Münchner med. Wochschr. 1904 Nr. 46 p. 2063.

72. Whitbourn, London med. Gaz. 1845. Ref. Prager Vierteljahrsschrift Band 12 p. 53.

73. Zinn, Münchner med. Wochenschrift 1894 p. 546.

Inhalt.

Seite

A Allgemeines über Fisteln 3

B Die gastrocolische Fistel 5

I Fistula oder Anastomosis gastrocolica? 6

II Pathologie 6

III Aetiologie und Entstehung 7

IV Symptome

a) Objectiver Art:

1. Durchfälle 11
2. Faeculente Ructus 11
3. Faeculenter Mageninhalt 11
4. Kotbrechen 11
5. Gleiche Beschaffenheit des Erbrochenen und der Stühle . 12
6. Lienterie 12
7. Abmagerung 13
8. Hungerödeme 13
9. Perforationsgeräusche 14

b) Subjektiver Art:

1. Kotgeschmack 14
2. Leibschmerzen 14
3. Durst 14

V Nachweis einer gastrocolischen Fistel.

a) Untersuchung der Faeces 15

b) Röntgendiagnostik 15

c) Kotbrechen, das durch Laxantien oder Einläufe willkürlich hervorgerufen werden kann und oft mit Durchfällen verbunden ist 16

d) Nachweis kurzer Verdauungszeit:

1. Bei normaler Ernährung 17
2. Bei Testspeisen 17

e) Nachweis des Übertritts von Coloninhalt in den Magen.

1. Durch präparierte Einläufe 18
2. Durch Darmaufblähung 18

VI Differentialdiagnosen 19

VII Frühdiagnostik. Seite
a) Lienterische Fettstühle 22
b) Plötzlich auftretende Durchfälle 22
VIII Prognose 23
IX Therapie.
a) Behandlung der Grundkrankheit 24
b) Conservative Behandlung 24
c) Operative Behandlung.
1. Jejunostomie als vorbereitende Operation 25
2. Operationsmethoden ohne Isolation des Colon vom Magen 25
3. Operationsmethoden mit Isolation des Colon vom Magen . 25
X Resultate der verschiedenen Behandlungswege 27
XI Gekürzte Wiedergabe besonders interessanter und in der Arbeit angezogener Fälle 29
XII Neue, bisher noch unveröffentlichte Fälle 34
XIII Literaturverzeichnis 42

Lebenslauf.

Ich wurde am 11. Februar 1900 als Sohn des Apothekers Willy v. Arnauld de la Perrière und seiner Ehefrau Martha geb. Ostherr zu Berlin geboren. Im evangelischen Glauben getauft und erzogen, besuchte ich das Lessing-Gymnasium in Berlin und wurde am 21. Juni 1918 ins Heer einberufen. Nachdem ich teils bei dem 3. und teils bei dem 6. Jäger-Bataillon als Fahnenjunker gedient hatte, legte ich am 8. November 1918 die Fähnrichsprüfung ab. Nach Kriegsbeendigung und Entlassung aus dem Heeresdienste bereitete ich mich auf die Reifeprüfung vor, unterzog mich dieser am Lessing-Gymnasium am 27. Januar 1920 und wandte mich darauf dem medizinischen Studium zu. Nach am 26. Februar 1923 bestandener ärztlicher Vorprüfung unterbrach ich zunächst meine Studien, um mich in der väterlichen Rats-Apotheke zu Pankow mit der Pharmazie zu beschäftigen, am 29. September 1925 die pharmazeutische Vorprüfung abzulegen und um vor Wiederaufnahme meines medizinischen Studiums ein weiteres Jahr als vorexaminierter Apotheker tätig zu sein. Die ärztliche Prüfung bestand ich am 7. Juli 1928 vor dem Berliner Prüfungsausschuß und arbeitete als Medizinal-Praktikant an der chirurgischen Universitäts-Poliklinik sowie am Augusta-Hospital zu Berlin. Am 4. September 1929 wurde ich approbiert und bin seit dem 1. Oktober 1929 geburtshilflich tätig.

Herbert v. Arnauld
de la Perrière.